ブドウ摂取後に急性腎不全を発症して死亡した犬の1例

誌名	日本獣医師会雑誌 = Journal of the Japan Veterinary Medical Association
ISSN	04466454
著者名	伊東,輝夫 西,敦子 池田,文子 串間,栄子 串間,清隆 内田,和幸 椎,宏樹
発行元	日本獣医師会
巻/号	63巻11号
掲載ページ	p. 875-877
発行年月	2010年11月

農林水産省 農林水産技術会議事務局筑波産学連携支援センター
Tsukuba Business-Academia Cooperation Support Center, Agriculture, Forestry and Fisheries Research Council Secretariat

短　報

ブドウ摂取後に急性腎不全を発症して死亡した犬の1例

伊東輝夫[1,2)†]　西　敦子[1,2)]　池田文子[1,2)]　串間栄子[1)]
串間清隆[1)]　内田和幸[3)]　椎　宏樹[1)]

1）八仙会動物医療研究部（〒881-0012　西都市小野崎2-27）
2）宮崎県　開業（青葉動物病院：〒880-0842　宮崎市青葉町92-1）
3）東京大学大学院農学生命科学研究科（〒113-8657　文京区弥生1-1-1）

（2010年3月4日受付・2010年7月26日受理）

要　約

3歳，雄，体重2.5kgのマルチーズが，種なし小ブドウ約70グラムを食べた5時間後から始まった嘔吐と乏尿を訴えて摂取2日後に来院した．血液検査では重度の高窒素血症，高カルシウム血症，高リン血症，および高カリウム血症が認められた．利尿剤，ドパミン，点滴による治療を3日間試みたが無尿となり，ブドウ摂取4日後に死亡した．腎臓の病理組織検査では近位尿細管上皮細胞の著しい変性壊死が認められた．これらの臨床および病理組織学的所見からブドウ中毒と診断した．――キーワード：急性腎不全，犬，ブドウ摂取．

日獣会誌　63，875～877（2010）

近年，犬において致死的な急性腎不全を引き起こす可能性のある食品として，ブドウやレーズンの有害性が指摘されはじめている．この問題は，米国のGwaltney-Brantら［1］がブドウやレーズンを大量に食べた後に急性腎不全を発症した犬10例を2001年に紹介したことから注目され，その後英国でもレーズンを食べて急性腎不全を発症した犬4例が報告された［2, 3］．2005年には米国の同じグループから43頭の発症犬をまとめた報告がなされ［4］，ブドウ・レーズン摂取の危険性が世界的に認識されるようになった．

これらの発症犬の臨床像および病理所見は共通しているものの，中毒を起こすブドウの種類，生産環境，原因物質はまだ不明であり，日本での発生状況も分かっていない．今回，ブドウを摂取した後に急性腎不全を発症して死亡した犬1例を経験したので概要を報告する．

症　例

症例は3歳，雄，体重2.5kgのワクチン接種歴のないマルチーズで，宮崎県内の農村部で完全室内飼育されていた．嘔吐と元気消失を訴えて来院し，初診時の検査で高窒素血症が認められた．飼育状況からレプトスピラ症や化学物質摂取による中毒の可能性が低かったため，念のため質問したところ，ブドウの摂取歴が確認された．

聴取した情報によると，発症犬はそれまで元気旺盛で，種なし小ブドウ約70g（デラウェア，産地不明）を皮ごと食べた5時間後の夜中から頻回に嘔吐し始め，翌日も嘔吐が続き，排尿がみられなくなったとのことであった．翌々日（摂取2日後）の来院時にはほぼ虚脱状態で，脱水所見はなく股動脈圧は十分触知できるものの，膀胱内の尿貯留は少量であった．

臨床所見と治療経過は表1にまとめた．血液検査では重度の高窒素血症（BUN 127，Cre 7.8mg/dl），高カリウム血症（6.2mEq/l），高カルシウム（Ca）血症（14.4mg/dl），高リン（P）血症（14.3mg/dl），および軽度の肝酵素の上昇（ALT 215，AST 350，ALP 180IU/l）が認められ，膀胱を穿刺して採取した尿の分析では尿比重が等張尿（1.010）を示すとともに潜血反応（3＋）と蛋白反応（1＋）が認められた．ブドウ摂取に関連した急性腎不全を疑い，乏尿が続けば危険であることを説明したうえで入院治療を開始した．

尿量をモニターしながらドパミン点滴（カコージン注，日本製薬㈱，東京都）2μg/kg/min，グリセリン（グリセオール，中外製薬㈱，東京都）0.5g/kgの静脈内投与，フロセミド（ラシックス，サノフィ・アベンテ

† 連絡責任者：伊東輝夫（青葉動物病院）
〒880-0842　宮崎市青葉町92-1　☎0985-22-1228　FAX 0985-22-1227　E-mail：t-itoh@vet.ne.jp

表1　ブドウ摂取後に急性腎不全を発症した犬の臨床経過，尿・血液検査結果，および治療

項　目	摂取後の日数			
	1（摂取翌日）	2（入院1日目）	3（入院2日目）	4（入院3日目）
RBC（$\times 10^3/\mu l$）		628	604	600
HCT（%）		42.7	44.8	43.4
WBC（$\times 10^3/\mu l$）		15,500	15,400	16,500
Platelet（$\times 10^4/\mu l$）		31.2	14.5	16.9
TP（g/dl）		7.2	6.2	6.6
ALT（IU/l）		215		
AST（IU/l）		350		
ALP（IU/l）		180		
T-bil（mg/dl）		0.5		
BUN（mg/dl）		127	>200	>200
Creatinine（mg/dl）		7.8	10.0	12.9
P（mg/dl）		14.3	>20	
Ca[1]（mg/dl）		14.4	10.8	
Ca×P		206	>200	
Na（mEq/l）		148	144	142
K（mEq/l）		6.2	5.9	7.9
Cl（mEq/l）		102	104	100
尿 量（ml/日）		254[2]	7.8	9.6
尿比重		1.010	1.012	
臨床徴候	嘔　吐 乏　尿 元気消失	意識混濁 乏　尿 虚　脱	意識改善 乏　尿	意識混濁 乏尿から無尿 死　亡
治療内容		1号液点滴 ドパミン[3]点滴 グリセリン フロセミド	→ → →	→ → →

1）TPで補正した値．2）前日からの貯留尿を含む．
3）2 μg/kg/min.　→：前日と同じ治療継続．

ィス㈱，東京都）1mg/kgの静脈内反復投与（3～5時間おき），および点滴（ソリタT1号，味の素製薬㈱，東京都）2ml/kg/hrによる治療を行った．入院2日目には血漿カリウム値は下がり，意識状態は若干改善したが，2日目以降も1日の総尿量は10mlに至らず，入院3日目（摂取4日後）にはふたたび意識が混濁して，最終的に無尿となり死亡した．

剖検はできなかったが，飼い主の了解のもと，死亡直後にツルーカットで腎臓組織を採取して病理検査に供した．病理組織学的には糸球体や尿細管基底膜は構造が保たれていたものの，近位尿細管上皮細胞の著しい変性・壊死が認められた（図1）．

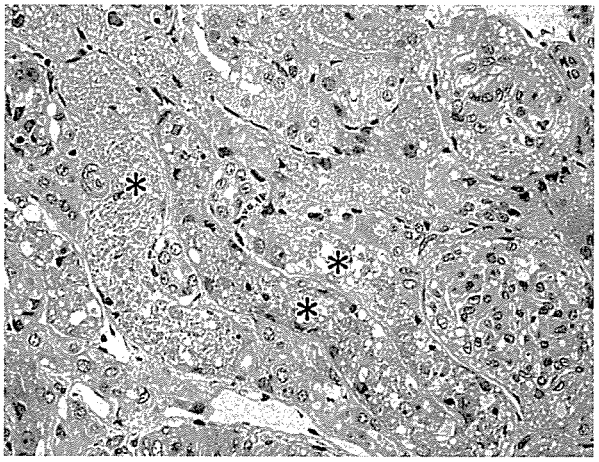

図1　ブドウ摂取後に急性腎不全を発症して死亡した犬の腎臓の病理組織所見（HE染色　×400）
近位尿細管は基底膜構造が保たれているものの，上皮細胞の壊死脱落（＊）が認められる．

考　　察

海外の報告では，ブドウやレーズンを食べてから急性腎不全を発症した犬の臨床像は比較的共通しており，摂取後5～6時間で嘔吐がはじまり，その後に高Ca血症，高P血症，高窒素血症，血中肝酵素の上昇，および尿比重の低下が認められるケースが多い［1, 3-5］．乏尿や無尿に至る例の多くが死亡し［1, 4, 5］，共通の病理組織所見として近位尿細管上皮の変性壊死が認められている［5］．本症例の所見もこれらの報告と一致しており，急性腎不全の発症にブドウ摂取が関与したものと思われた．

ブドウ摂取後の急性腎不全では高P血症とともに高Ca血症がみられるのが特徴で，Eubigら［4］は40例中38例（95%）において，軟部組織への石灰化が生じうるとされる60を超えるCa×P値の上昇（範囲66～426，中央値151）を認めている．これはレプトスピラ症やエチレングリコール中毒での急性腎不全とは異なる特徴であり［4］，本中毒を疑ううえで重要な所見になると思われる．ビタミンD過剰症でも血中のCaとPの濃度が上昇するが［6］，本症例ではその原因となる薬剤等の摂取は否定された．ブドウ摂取で血中Ca濃度が上がる理由は分かっていないが，ブドウの糖分による腸からのCa吸収促進，ビタミンDや類似物質の混入，および腎臓のダメージの影響などが推測されている［4, 5］．

中毒物質としてブドウに付着したカビ毒，農薬，ビタミンD類似物質，重金属の他，環境中の毒物やブドウの未知の成分などが疑われているが，まだ同定されていない［1, 4, 5］．近位尿細管に生じる細胞傷害については，原因物質による直接的な傷害と腎臓の虚血による傷害とが考えられており［4, 5］，Morrowら［5］は10例中6例で尿細管上皮細胞内に茶褐色の色素沈着を認め，ブドウ由来の成分や代謝物，あるいは細胞構成成分の沈殿物などが細胞内に蓄積して傷害を招くのではないかと推測

している．またCa×P値の上昇による尿細管上皮へのミネラル沈着の関与も示唆されている［4］．

過去の報告では20g/kg相当のブドウを食べて発症した例もあり［4, 5］，本症例もそれを上回る量（約26g/kg）を摂取していた．ただし発症は必ずしも摂取量だけに依存するわけではなく，発症例の摂取量を超えるブドウを食べても発症しない犬がいることも報告されている［4］．これについては，ブドウの種類や生産環境による含有毒性成分量の違い，付着する外因性中毒成分の有無，および個体による感受性の違いなどが考えられている［1, 4, 5, 7］．本中毒の対策としては，ブドウやレーズンの給餌を避け，誤って大量摂取した犬に対しては催吐処置が推奨されている［4］．本症例で実施した治療で治癒した例も報告されているが［1］，乏尿・無尿に至った例の予後は悪く，Eubigら［4］の報告では乏尿例の24％（無尿例に限れば12％）しか生存していない．ただしこの中毒では，無尿例でも尿細管の基底膜が維持されていて上皮再生が見込めることも示唆されており［5］，現在では乏尿・無尿の例に対しては，透析を含む積極的な治療が推奨されている［5, 7］．

犬におけるブドウ・レーズンの毒性については不明な点が多いものの，日本においても危険を含む食品として認識する必要があると思われる．また急性腎不全の犬で本中毒が疑われた場合，透析を含む積極的な治療を検討する必要があると思われる．

引用文献

［1］Gwaltney-Brant S, Holding JK, Donaldson CW, Eubig PA, Khan SA : Renal failure associated with ingestion of grapes or raisins in dogs, J Am Vet Med Assoc, 218, 1555-1556 (2001)

［2］Campbell A, Bates N : Raisin poisoning in dogs, Vet Rec, 152, 376 (2003)

［3］Penny D, Henderson SM, Brown PJ : Raisin poisoning in a dog, Vet Rec, 152, 308 (2003)

［4］Eubig PA, Brady MS, Gwaltney-Brant SM, Khan SA, Mazzaferro EM, Morrow CM : Acute renal failure in dogs after the ingestion of grapes or raisins : a retrospective evaluation of 43 dogs (1992-2002), J Vet Intern Med, 19, 663-674 (2005)

［5］Morrow CM, Valli VE, Volmer PA, Eubig PA : Canine renal pathology associated with grape or raisin ingestion : 10 cases, J Vet Diagn Invest, 17, 223-231 (2005)

［6］Nelson RW, Turnwald GH, Willard MD : Small Animal Clinical Diagnosis by Laboratory Methods, Willard MD et al eds, 4th ed, 165-172, Saunders, St. Louis (2004)

［7］Stanley SW, Langston CE : Hemodialysis in a dog with acute renal failure from currant toxicity, Can Vet J, 49, 63-66 (2008)

Acute Renal Failure after Ingestion of Grapes in a Dog

Teruo ITOH*†, Atsuko NISHI, Ayako IKEDA, Eiko KUSHIMA, Kiyotaka KUSHIMA, Kazuyuki UCHIDA and Hiroki SHII

** Division of Animal Medical Research, Hassen-kai, 2-27 Onozaki, Saito-shi, 881-0012*

SUMMARY

A 3-year-old male Maltese weighing 2.5 kg presented with a two-day history of vomiting and anuria that had begun five hours after ingesting seedless grapes. On blood examination, severe azotemia, hypercalcemia, hyperphosphatemia, hyperkalemia, and mild elevation of plasma hepatic enzymes were detected. Treatment using diuretics, dopamine, and fluid administration was continued for three days but the dog died with anuria four days after the ingestion. Histopathological examination of the kidney showed severe necrosis and degeneration of the epithelial cells of the proximal tubes. From these clinical and histopathological findings, we concluded that the cause of this poisoning was a grape. ——Key words : acute renal failure, dog, grape ingestion.

† *Correspondence to : Teruo ITOH (Aoba Animal Hospital)*
92-1, Aoba-cho, Miyazaki-shi, 880-0842
TEL 0985-22-1228　FAX 0985-22-1227　E-mail : t-itoh@vet.ne.jp

J. Jpn. Vet. Med. Assoc., 63, 875～877 (2010)