

ミツバチのノゼマ病およびサックブルード様疾病混合感染 例

誌名	ミツバチ科学
ISSN	03882217
著者名	田中,ちぐさ
発行元	玉川大学ミツバチ科学研究所
巻/号	27巻3-4号
掲載ページ	p. 119-122
発行年月	2010年12月

農林水産省 農林水産技術会議事務局筑波産学連携支援センター
Tsukuba Business-Academia Cooperation Support Center, Agriculture, Forestry and Fisheries Research Council
Secretariat



ミツバチのノゼマ病および サックブルード様疾病混合感染例

田中 ちぐさ

養蜂は数万年の昔から行われている畜産業であり、また現在でも、蜂場の特性から人の目に触れることは少ないが、ハチミツやプロポリスなどのほか、野菜や果樹の受粉など人間の生活に様々な面で役立っている。また、養蜂は発展途上国でもすべての必要な資材を現地調達できるため、産業振興の技術援助の中でも有効な手段の一つとして、着目されている (Savile, 1998)。

家畜伝染病予防法の改正に伴い、ミツバチの監視伝染病に従来からの法定伝染病である腐蝕病に加えて、新たに届出伝染病として四疾病が加わった。しかし、その一つであるノゼマ病は、国内における報告例が極めて少なく、その病態もあまり知られていない。今回、蜂群の個体数の急激な減少を主徴とするミツバチの伝染性疾病に遭遇し、ノゼマ病とサックブルード様疾病の混合感染症と診断したのでその概要を報告する。

発生概要

1) 発生農場

発生蜂場は周囲を急斜面の山林とミカン畑

に囲まれた風通しの悪い、多湿な場所に位置している。この蜂場には常時セイヨウミツバチ 17 群が飼育されており、蜂の新規導入や移動は 10 年以上行っていない。また、隣接するミカン畑で農薬などの薬剤散布は行っていなかった。

2) 経過

飼養者である養蜂家より、平成 10 年 (1998 年) 8 月上旬から一部の巣箱で蜂が急激に減少しているとの連絡を受け、調査を行った。8 月 27 日 (初調査時) には、17 群中 7 群に同様の状況が認められ、9 月 3 日には 12 群、9 月 8 日には 15 群に症状が拡大していた (図 1)。

3) 症状

成蜂の激減と同時に蜂児が死亡しているのが認められた。発症した巣箱では巣門に数匹の死んだ蜂児が捨てられているのが確認された。巣箱内部では成蜂は少数しか認められず、巣脾は黒褐色に変色し産卵圏が不整で蜂児数も少なく、蜂児が巣房内で死亡しているのが認められた。死亡蜂児は前蛹から蛹の時期のものが中心であった。有蓋の巣房はふたに穴が空いているものもあり、中の蜂児も大半が死亡していた。

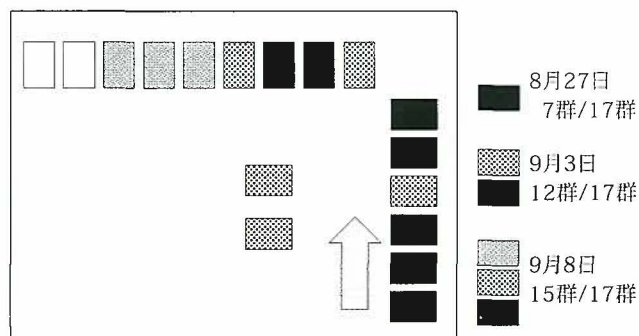


図 1 蜂場配置図と発生過程

なお、腐蛆病、バロア病（ミツバチヘギイタダニ）、およびチョーク病の徴候は認められなかった。蜂が減少する自然要因となる分蜂や餓死などの形跡もなかった。

4) 対策

調査段階では畜主が巣箱を管理する順番と並行して症状が拡大していたため、何らかの感染性疾患が疑われた。しかし原因が特定できなかったため、汚染の拡大防止を主眼においた対策をとった。具体的には重症罹患群の巣箱を焼却し、管理順を逆にして健康な蜂群から世話をするように指導した。加えて、作業後の衣類の洗浄、金属器具の火炎滅菌の徹底を指示した結果、それ以降の発生は認められなかった。

材料と方法

農林水産省家畜衛生試験場（編集部注：現独立行政法人 農業・食品産業技術総合研究機構 動物衛生研究所）の協力を得て、病性鑑定を実施した。

1) 材料

罹患蜂群の蜂児、成蜂（セイヨウミツバチ）。

9月8日に重症罹患群巣箱の一つから採取した巣箱内の成蜂15匹、蜂児約30匹（巣脾1枚分）。なお、対照群として同一畜主の所有する他の健康な蜂場の一群より成蜂10匹を採取した。

2) 検査方法

①感染死蜂児・成蜂の肉眼検査

②腸管内容物直接塗抹標本のギムザ染色

ノゼマ原虫の有無を検査するため、成蜂を解

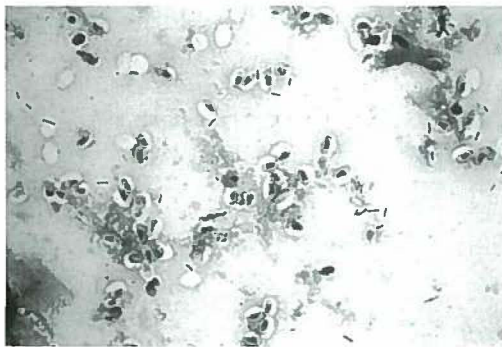

図2 病群成蜂の中腸内容物（ギムザ染色，×1,000）
ノゼマ原虫の胞子が多数認められる

剖，中腸を摘出したのち，中腸の腸管壁粘膜面を内容物とともにスライドガラス上に直接塗抹し，ギムザ染色後，鏡検した。

3) 病理組織学的検査

通常の脊椎動物の病理材料と同様に10%リン酸緩衝ホルマリンにて固定，定法に従いパラフィン包埋後，病理組織検査を実施した。

4) ウイルス粒子の精製，確認

感染死蜂児乳剤を作成し，ウイルス抽出処理後，超遠心処理，次いでSeCl₂密度勾配遠心によるウイルス粒子の精製を試み，ウイルス粒子の集積と思われるバンドを回収した。その精製回収した試料をネガティブ染色し，透過型電子顕微鏡で観察した。

検査成績

1) 感染死蜂児・成蜂の肉眼所見

(1) 蜂児

死亡蜂児は有蓋房の前蛹，蛹が中心であった。主に前蛹でサックブルード特有の外観（内部に液状物を貯めた袋状）を示しているものが散見された。

(2) 成蜂

他蜂場の健康群由来成蜂と比較したところ，特に外貌上の異常は認められなかったが，解剖し，中腸を調べたところ，健康群の個体のもと比べて軽度に膨化，白濁し，脆弱感があった。

2) 腸管内容物直接塗抹標本のギムザ染色

病群成蜂の中腸腸管壁および内容物の塗抹標本をギムザ染色し，観察したところ，7検体中3検体から形態的にノゼマ原虫の胞子と確認で

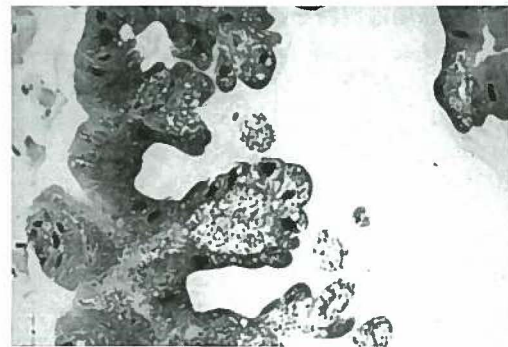


図3 病群成蜂中腸（HE染色，×40）
上皮細胞内にノゼマ原虫の既成が多数認められる

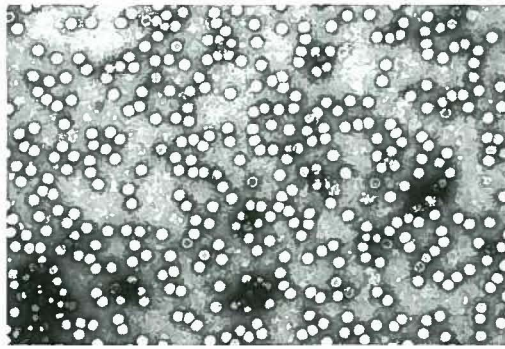


図4 病群蜂児から精製したウイルス粒子
(ネガティブ染色EM, ×50,000)

サイズは文献上の28 nmにほぼ一致している
きる細胞が多数観察された(図2)。

3) 病理組織学的所見

(1) 蜂児

特筆すべき異常所見は認められなかった。

(2) 成蜂

病群成蜂の中腸にノゼマ病の病理所見と一致する病変、すなわちノゼマ原虫胞子が中腸上皮細胞に多数寄生している像が認められた(図3)。

前述の中腸塗抹からノゼマ原虫胞子が多数検出されたことに合わせて本症例の成蜂はノゼマ病と診断された。

4) ウイルス粒子の確認

死亡蜂児乳剤から分離、精製した試料をネガティブ染色し、透過型電子顕微鏡で観察したところ、サックブルードウイルスと形態、大きさが一致するウイルス粒子が確認できた(図4)。

考 察

ノゼマ病の病原体 *Nosema apis* は成蜂のミツバチの中腸上皮細胞に寄生する微細な原虫で微孢子虫類に属する(北岡, 1979)。経口にて中腸に到達し感染するため中腸が白濁し、脆くなる。排泄物とともに外界に出た病原体は自然環境下で長期間にわたり生存可能である(Morse and Flottum, 1997; Shimanuki and Knox, 1998)。また、多湿、低温下で蔓延しやすい(農文教, 1983)。

サックブルードウイルス Sacbrood virus はピコルナウイルスに近縁の未分類の小型 RNA ウ

イルスで、感染すると前蛹から蛹の段階にある蜂児の体内が液化し、虫体が液体を入れた袋状となる。熱に弱く、セイヨウミツバチに対する病原性は比較的低いが管理不良な弱小群では群を全滅させることもある(Morse and Flottum, 1997; 農文教, 1983)。

病性鑑定の結果より、成蜂がノゼマ病に感染していたことは明らかとなった。さらに、サックブルード特有の蜂児の症状(Morse and Flottum, 1997; 農文教, 1983; 梁川ら, 1989)とともにサックブルードウイルスと形態的に一致するウイルス粒子(梁川ら, 1989)が確認された。したがって本症例はノゼマ病とサックブルードを疑う疾病が混合感染した事例と考えられた。

今回の事例では、ノゼマ病の外見的な特徴と言われる腹部の膨満などは一切認められなかったため、本病を疑う場合には中腸を肉眼で確認もしくは中腸壁の塗抹物を顕微鏡で確認すべきである。

通常ノゼマ病は感染したまま越冬した老齢の働き蜂がノゼマ原虫を含んだ便を排泄し、その原虫を未感染の働き蜂が巣を掃除する際に摂取することにより感染が広がる(Morse and Flottum, 1997; Shimanuki and Knox, 1998)。掃除が行われる時期は女王蜂が巣房に卵を産み付ける前である。そのうえノゼマ原虫の増殖に適した温度は10～35℃であるため、産卵の盛んになる時期でもある春先の発生が多い。

サックブルードは蜂児が働き蜂からローヤルゼリーを給餌される際に働き蜂を介して感染するほか、感染死蜂児が巣から除去される際にウイルスが巣中にまき散らされたりすることにより感染が広がる(Morse and Flottum, 1997)。また、このウイルスは高温に弱いため(Morse and Flottum, 1997; 農文教, 1983)、こちらも春先の群の増勢期に蔓延しやすい(Morse and Flottum, 1997)。

このように両疾病ともに低温、多湿を好み、群の増勢期に広がりやすいので(北岡, 1979; Morse and Flottum, 1997; 農文教, 1983; Shimanuki and Knox, 1998; 梁川ら, 1989)、高

温下にさらされる夏期には巣が増勢期にあったとしても、発生しにくいはずである。しかし、今回は発生年の8月の降水量が平年の2倍以上あり、日照時間が平年の約65%しかない異常な気象条件であったため、ノゼマ病とサックブルードの病原体の蔓延しやすい環境が作り出され、今回の発生につながったものと思われる。

なおミツバチの混合感染については、一般的に蜂群は常に多くの病害にさらされているため、疾病の認められた群には複数の疾病が同時に認められる場合が多くあると言われている (Morse and Flottum, 1997; Shimanuki and Knox, 1998)。

また、畜主の管理順と並行して汚染が拡大したことから、蜂場内の伝播経路として手指や使用器具を介した伝播も疑われたため、これらの洗浄、消毒には十分注意を払う必要がある。

しかし蜂場外部からの感染経路については、蜂の移動および導入がないこと、畜主が管理する他の蜂場では感染が認められなかったこと、近隣に蜂場がないことなどから、特定することはできなかった。

なお、有効なノゼマ病治療薬として欧米では fumagillin という抗生物質が使用されているが (北岡, 1979; Morse and Flottum, 1997; 農文教, 1983; Shimanuki and Knox, 1998), 日本国内での使用は認可されていない。また、この薬剤を用いても、養蜂器具が汚染されている場合は効果があまり上がらないため (Morse and Flottum, 1997; Shimanuki and Knox, 1998), いずれにしろ疾病の防除には管理器具の洗浄消毒が重要である。

最後に、病性鑑定を快く引き受けていただき、適切なご指導をいただいた農林水産省家畜衛生試験場総合診断研究部疫学研究室長濱岡隆文先生をはじめ、病理診断研究室長久保正法先生、細菌寄生虫病研究部原虫病研究室長神尾次彦先生、主任研究官寺田裕先生、ならびにウイルス病研究部主任研究官今田忠夫先生に深謝します (所属はいずれも当時)。

参考文献

- 北岡茂男. 1979. 獣医臨床寄生虫学 (獣医臨床寄生虫学編集委員会編). pp. 569-571.
- Morse, R. A. and K. Flottum, K.(eds). 1997 Honey Bee Pests, Predators, and Diseases (3rd Ed.). A. I. Root, Medina. 718 pp.
- 農文協 (編). 1983. 畜産全書 ヤギ・めん羊・ウサギ・家禽・実験動物・ミツバチ・他 飼育の基礎/ 実際家の飼育技術. 農山漁村文化協会, 東京. 627 pp.
- 岡田一次. 1975. ミツバチの科学. 玉川大学出版部, 東京. 182 pp.
- 佐々木正己. 1999. ニホンミツバチ: 北限の *Apis cerana*. 海游舎, 東京. 191 pp.
- Saville.N.M. 1998. ミツバチ科学 19(3): 121-128.
- Shimanuki. H. and D. A. Knox. 1998. ミツバチ科学 19(3): 99-108.
- 吐山豊秋. 1997. 日獣会誌 50: 429-437.
- 梁川良・笹原次郎・坂崎利一ほか (編). 1989. 新編獣医微生物学 養賢堂, 東京. 1340 pp.

著者注

この症例報告は現在から約10年前、獣医畜産新報の2000年10月号掲載記事を転載したものである。ノゼマ病は1958年に国内での報告例があったものの、その後の発生状況はあまり明確ではなく、1997年に届出伝染病となったため、このような確定診断を行うことができた。また、この後も2001年に岡山県、2002年に鳥取県、2004年に高知県での発生の届出がなされている。

(〒416-0906 富士市本市場 441-1

静岡県東部家畜保健衛生所富士分室)

編集委員会注

本記事は、既報 (田中ちぐさ. 2000. ミツバチのノゼマ病およびサックブルード様疾病混合感染例. 獣医畜産新報 53(10):822-825.) を、著者による加筆および出版社の承諾を得て、再掲したものである。

CHIGUSA TANAKA. A case report of combined infection of European honeybees by nose-mosis and sacbrood virus like symptom. *Honeybee Science* (2006/2010) 27(3/4): 119-122. Shizuoka Prefectural Tobu Livestock Hygiene Service Center, 441-1, Motoichiba, Fuji-shi, Shizuoka, 416-0906 Japan.

This case happened in 1998 was first reported by the author in 2000. It is worth to be republished here because of the increasing of incidence of Nose-mosis and the recent nation-wide invasion of sacbrood virus in Japan, which can be considered as a cause of colony losses of Japanese honeybee, *Apis cerana japonica*.