

## 犬の糞便中に発見されたコウガイビルについて

誌名	日本獣医師会雑誌 = Journal of the Japan Veterinary Medical Association
ISSN	04466454
著者	早崎, 峯夫 大石, 勇 久米, 清治 最上, 義典
巻/号	27巻7号
掲載ページ	p. 321-323
発行年月	1974年7月

犬の糞便中に発見されたコウガイビルについて

早崎峯夫\* 大石 勇\* 久米清治\* 最上義典\*\*

(昭和 48 年 6 月 26 日受付)

A Platyhelminth, *Bipalium fuscatum*, Found in Canine Feces

MINEO HAYASAKI, I. OISHI, S. KUME and \*Y. MOGAMI (Veterinary School, Tokyo University of Agriculture and Technology, Fuchu, Tokyo 183, and \*Practitioner in Saitama Prefecture)

SUMMARY

Some leeches were found in the feces of an 8-month-old bitch of the Shiba breed raised in Yono, Saitama. From their morphological characteristics, they were identified as *Bipalium fuscatum* Stimpson,

1857. They must have been ingested by the bitch while they may have been living in the bush, and discharged in the feces, without being digested.

扁形動物門は、3綱に分けられ、そのうち吸虫綱、条虫綱の2綱は、人や動物に関係ある寄生虫を多く包含するが、渦虫綱は、少数の例外を除いて、すべて自由生活虫であるため、医学、獣医学の分野で問題にされることは少ない。渦虫綱の三岐腸目は、淡水産プラナリアに代表される。本目は、それぞれ、棲息場所により、海三岐腸亜目、淡水三岐腸亜目、陸三岐腸亜目の3亜目に分類される。陸三岐腸亜目に属する3科のうちの一つにコウガイビル (*Bipaliidae*) 科がある。この名は、女性の髪にさす弁 (コウガイ) に形が似ていることに由来し、ヒル (*Hiruloidae*) とは全く異なる。

コウガイビルが、人や動物から発見された報告は、人体の3症例<sup>4,5)</sup>があるのみで、動物からの報告はない。今回著者らは、犬の糞便中から本虫が発見された症例を経験し、検討を加えたので報告する。

コウガイビルの発見された犬の概況

柴犬、♀、8カ月齢。埼玉県与野市で飼われている。付近には草ムラ等が多く、コウガイビルが棲息しうる環境にあった。虫体が発見された前後の一般臨床所見に異常はみられず、食欲、元気ともに旺盛で、糞便の性状にも異常はみられなかった。

検出虫体の形態学的所見

発見された虫体は、水洗後5%ホルマリン液で固定し保存し、検査に供した。

虫体は4片に切断されており破損がひどい(写真1)。体長は約103mm、体幅は最大幅6mmであった。頭部はイチョウの葉形をしており、背腹方向に扁平であった(写真2)。体部への移行部はくびれて頸状となり、体部

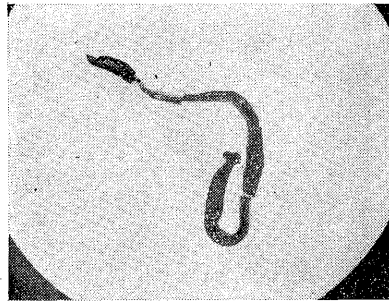


写真1 虫体の全景 (背面)

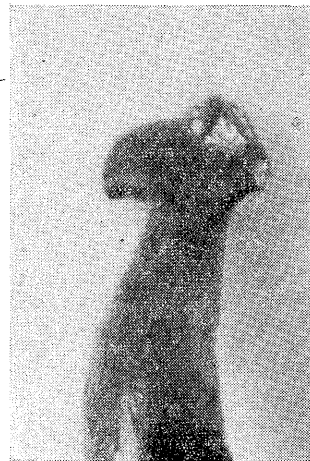

写真2 虫体の頭部 (背面)

は幅広で、断面は楕円形に近い形であった。体部後方はしだいに細くなり、尾部は鈍端であった。体色は、背面がビロード様の黒色で、腹面は暗灰白色を呈していた。しかし、頭部の腹面は体部より、やや明るい灰白色であった。腹面には、中央に歩帯とよばれる白いすじが頸

\* 東京農工大学農学部 (東京都府中市幸町3-5-8)

\*\* 埼玉県 開業 (埼玉県与野市与野406)

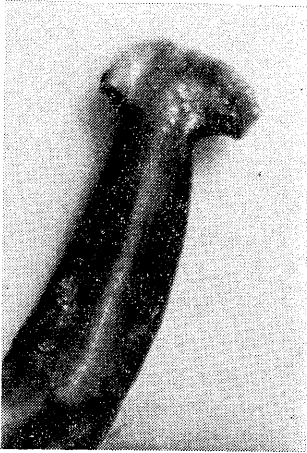


写真3 虫体の頭部（腹面）中央の灰白色のスジは歩帯

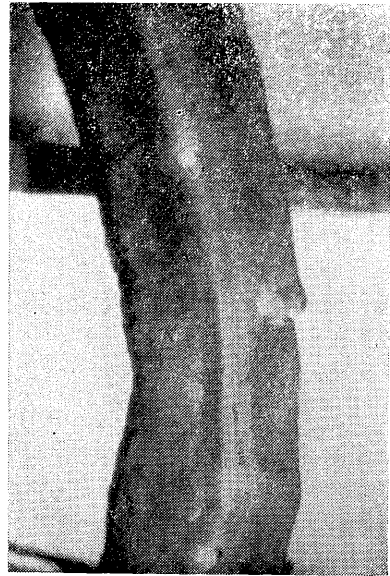

写真5 虫体々部（腹面）歩帯上に口（上方）と生殖孔（下方）がみられる。

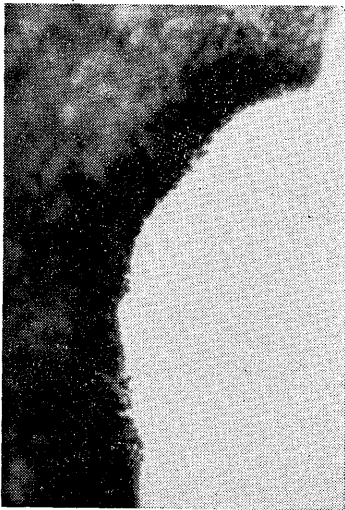

写真4 頭部辺縁に密集している眼点

部から尾端までみられた(写真3)。虫体を clove oil で透明化し、眼点の分布をみると、頭部辺縁から頭部辺縁、体部辺縁にかけて多数が播種状に存在している。とくに頭部辺縁に密集していた(写真4)。口は体長中央部よりわずか後方の位置、すなわち頭端より 57 mm に開口していた。生殖孔は、口から尾端までの前 1/3 の位置、すなわち頭端より 71 mm に開口していた(写真5)。

以上の形態学的特徴は、コウガイビルの一種である *Bipalium fuscatum* STIMPSON, 1857 に一致するので、本種と同定した。

### 考 察

コウガイビルは、扁形動物門、渦虫綱、三岐腸目、陸三岐腸亜目に属する自由生活虫で、熱帯、温帯に広く分布

し、夜行性、肉食性で森林や湿地帯などに生存する。

日本にみられる陸三岐腸亜目は、7属20種(表1)を数えるが、*Bipalium fuscatum*, *B. trilineatum*, *B. fuscocephalum* の3種が最も普通にみられる種類である<sup>1-3, 5-7)</sup>。これらを温室や農家の風呂場あるいは庭先の草ムラ等の暖かく、湿った場所でみつけることはそれほど難しくない。

コウガイビルが、人から検出された報告が3例ある<sup>4)</sup>(表2)。これらの報告例において、自由生活虫のコウガイビルが、どのような経路をとって体内に存在していたかは不明である。本虫は暖かく、湿った暗い環境を好み、8時間に 3 ml 以上という粘液を分泌し<sup>5)</sup>、1分間に 1~2 m あるいは、それ以上移動する能力をもつこと、そして肉食性であることなどから、人体への侵入は、口、肛門、鼻孔などを経て行なわれ、第1、2症例では、出血や咳嗽などを発現せしめたものと考え。2症例とも、虫体の排出後に症状の消失をみたことから、因果関係も明らかであろう。しかし、第1症例の婦人のような重篤な症状をも発現せしめる能力を持つかは明らかでない。第3症例の場合は、母親の稟告から、消化管を通過してきたとしか考えられないが、嬰兒は無症状であり、本虫の病原性には、なお不明な点が残る。

今回の場合は、虫体の破損状況から考えて本虫が能動的に侵入したのではなく、犬に採食されたものと考え。消化管に入った虫は、常に分泌している粘液によって体が覆われているため、その保護作用によって消化をまぬがれ、糞便とともに排泄されたものと考え。

表1 日本にみられる陸三岐腸亜目 (Tellicola)

	体長(mm)	体幅(mm)	頭 部	体 色 (背)	眼 点
Fam. Geoplanidae					
<i>Geoplanea bimaculata</i>	24	1.5	鈍 端	褐 色	頭部に少数
" <i>lapidicola</i>	30.5	2.5	"	灰 色	"
<i>Artiopotia japonica</i>	40~60	2~4	"	黄褐色	"
Fam. Bipaliidae					
<i>Perocephalus fulvus</i>	20	0.75	月 形	橙 色	頭部に多数
<i>Bipalium venosum</i>	50~90	2.5~5	半月形	黒褐色	頭部に多数体部におよぶ
" <i>ruteofulvum</i>	45	6	"	赤褐色	"
" <i>ochroleucum</i>	50	3.5	"	濁黄色	"
" <i>kisoensis</i>	30~35	5	"	褐 色	"
" <i>fuscolineatum</i>	9~50	2~3	"	明橙色	"
" <i>hulgendolfi</i>	70	2.5	"	焦げ茶	頭部に少数
" <i>fuscocephalum</i>	35	3	"	茶 色	頭部に多数体部におよぶ
" <i>monolineatum</i>	35	2	"	茶橙色	"
" <i>maculatum</i>	76	5	"	黄褐色	"
" <i>trifuscostriatum</i>	50	2	"	黒青灰色	"
" <i>trilineatum</i>	39~54	3~4	"	濁黄橙色	"
<i>Placocephalus fuscatus</i> ( <i>Bipalium fuscatum</i> )	13~120	1.5~4	"	ビロード様黒色	"
" <i>glaucus</i>	120~200	3.5~4	"	深緑色	"
" <i>virgatus</i>	60~150	3~4	"	鈍黄色	" 尾部におよぶ
Fam. Rhynchodemidae					
<i>Rhynchodemus ijimai</i>	8~14	1~1.5		茶 色	
<i>Microplana ruteocephala</i>	9~22	0.8~1.5		赤黒色	

表2 人からのコウガイビル検出例

患 者	発 見 場 所	臨 床 所 見	種 類	報 告 者
1. 婦人 83 才	九州 排便中で活発に動く	5年前より直腸出血. 穿孔性 腹膜炎と腫瘍を発症. 虫体排出後出血はとまった.	<i>Bipalium venosum</i> KABURAKI 1922	岡部 (1969)
2. 少年 1 才半	千葉 喀出. 活発に動く	4日前より強い咳嗽, 呼吸困 難, 虫体喀出後, 症状消失.	<i>B. fuscatum</i> STIMPSON, 1857	WALTON & YOKOGAWA (1972)
3. 嬰兒 10 カ月	オムツ内の新鮮便中 ジョージア州 で活発に動く	異常なし	<i>B. kewense</i> Mosely 1878	同 上

なお、本例の学会発表 (第75回日本獣医学会, 1973) に際し、追加発言にて渡辺は、犬で2例の経験を述べた。また、後日熊谷は、猫での1例を述べた(私信)。これらは、いずれも、糞便中に生きて発見されたが、種の同定は行っていない。

稿を終わるにのぞみ、同定にご助言いただいた、元埼玉大学教授加藤光次郎先生に深謝します。

文 献

- 1) EARAFF. 動物学雑誌, 14, 196 (1902).
- 2) KABURAKI, T.: *J. Coll. Sci., Tokyo Imp. Univ.*, 44(Art-4), 1-55(1922).
- 3) 鑷木外岐雄: 動物学雑誌, 26, 161(1915).
- 4) 岡部浩洋: 寄生虫学雑誌, 18, (6), 698 (1969).
- 5) WALTON, B., YOKOGAWA, M.: *J. Parasit.*, 58, 444-446(1972).
- 6) 飯島 魁: 動物学提要, 357~358, 東京, 大日本図書(株), (1918).
- 7) 内田 享: 動物系統分類学第3巻, 21-78, 東京, 中山書店(1969).

— 日獣新刊図書案内 —

E. J. CATCOTT 編 白井・友田(東大)監訳  
翻 訳 図 書

犬 の 内 科 学

第2版

小動物臨床の決定版, どうぞご利用ください。

頒 価 13,000 円 (送料 400 円)

申込は日本獣医師会または地方所属獣医師会へ

— 発 行 日 本 獣 医 師 会 —