ナベヅルから得られた胃虫(Tetrameres grusi Shumakovich, 1946)について

誌名	鹿兒島大學農學部學術報告
ISSN	04530845
著者名	安田,宣紘 清水,孜 河野,猪三郎
発行元	鹿児島大學農學部
巻/号	36号
巻号補足	
掲載ページ	p. 171-176
発行年月	1986年3月

農林水産省 農林水産技術会議事務局筑波産学連携支援センター
Tsukuba Business-Academia Cooperation Support Center, Agriculture, Forestry and Fisheries Research Council Secretariat

〔鹿大農学術報告　第36号，p. 171−176，1986〕

ナベヅルから得られた胃虫（*Tetrameres grusi* Shumakovich, 1946）について

安田宣紘・清水　孜・河野猪三郎
（家畜病理学研究室）

昭和60年7月31日 受理

Tetrameres grusi Shumakovich, 1946 from Nabezuru (*Grus monacha*) in Izumi area

Nobuhiro YASUDA, Tsutomu SHIMIZU and Isaburo KONO
(*Laboratory of Veterinary Pathology*)

緒　　言

鹿児島県出水市荒崎地区に越冬のため渡来するツルは年々増加し，1983年10月から翌年2月にかけては史上最高の8138羽が確認され，1984年10月から翌年2月にかけてはおよそ7400羽が渡来している．渡来するツルはほとんどがナベヅル（*Grus monacha*）でマナヅル（*Grus vipio*）がやや多く，まれにクロヅル（*Grus grus*），ソデグロヅル（*Grus leucogeranus*），カナダヅル（*Grus canadesis*）などが観察されている．これらのツルはシベリアおよび中国北部で営巣，繁殖し，冬期越冬のため中国大陸を経て日本に渡来するといわれているが，繁殖地，渡来経路などその生態についてはいまだ不明な点が多い。このように特定の種が一地点で集中的に越冬することは世界的にも珍しいことであるが，集団化することはひとたび伝染性疾病が発生した場合，大量死につながることにもなり，ツルの保護対策上懸念されるところである．われわれは機会あるごとに斃死したツルの原因を詳細に調査し，出水地区のツルにおける疾病の発生状況を把握するよう心掛けている．

1984年および1985年の1月から5月にかけかての越冬期間中に斃死したツルのうち21羽（ナベヅル18羽，マナヅル3羽）が当研究室に搬入され，病理解剖に付された．これらのツルはほとんどのものが翼や脚の骨折により斃死したことが判明したが，4羽のナベヅルに既報[7]の住血原虫とは異なるhepatozoon様原虫の寄生を認め，5羽のナベヅルの腺胃内に寄生虫を認めた．ツルの消化管内寄生虫に遭遇することは極めてまれで，この寄生虫について寄生虫学的に検査し，また，この寄生虫が宿主のツルに及ぼす影響についても病理組織学的に検査を行ったのでここに報告する．

材料と方法

腺胃に寄生虫のみられた5羽のナベヅルは成鳥雄1羽，雌1羽，幼鳥雄2羽，雌1羽で，今回検査した虫体は最も重度の感染がみられた雄の幼鳥の腺胃から採取したものである．虫体は剖検後，腺胃およびその内容物と共に10％緩衝ホルマリンで固定し，嚢胞状の虫体を胃腺腔内より，糸状の虫体を胃内容物の中からピンセットで取り出した．雄の体長，雌の体長，体幅についてはノギスで計測し，その他の各部位については顕微鏡下で，ミクロメーターにて計測した．また，形態はラクトフェノール透徹標本を作り，顕微鏡下で観察し，必要に応じて顕微鏡写真を撮って記録した．腺胃，その他の諸臓器は10％緩衝ホルマリン固定後，パラフィン包理，薄切し，Hematoxylin-eosin染色を施し，病理組織学的検査に供した．

結　　果

1. 虫体の形態学的所見

虫体は雌雄で著しく形が異なり（Fig. 2），雌は暗赤色で紡錘形または球形を呈し，頭部と尾部が突起状に突出しており，腺胃の腺腔内に侵入し尾部の突起を腺開口部からのぞかせていた．雄は白色糸状の一般線虫の形態を示し，腺胃粘膜面に寄生していた．腺腔内に寄生する雌はおよそ50匹を数え，腺胃腔内に遊離する雄虫体は17匹が採取できた．

雌虫は体長 3.65～4.71 (4.20) mm で，最大体幅は 1.50～2.23 (1.83) mm であった．紡錘形嚢胞状の胴体部より前端突起物として認められる頭部は 758.8～100.8 (873.6) μ で，表面は滑沢で cordon や翼構造は認められず，papilla や spine などの突起状構造もみられない．頭端はまるく，口唇や歯状構造はみられず，長さ 17.0 μ，最大幅 9 μ の厚いクチクラ壁を持つ短円

Table 1. Dimensions of bodily structures of the *Tetrameres* sp. from Nabezuru (*Grus monacha*)

	Female		Male	
Length	3.65–4.71	(4.20)*mm	3.01–3.55	(3.25) mm
Maximun width	1.50–2.23	(1.83) mm	111.9–132.6	(122.1) μ
Body projection				
Anterior	758.8–1008.8	(873.6) μ		
Posterior	180.1–388.3	(353.2) μ		
Buccal cavity				
Length	17μ		20–22	(21.5) μ
Width	9μ		16μ	
Mouth to nerve ring	182.8–202.4	(194.9) μ	193.0–221.8	(212.4) μ
Length of esophagus	1390.8–1646.0	(1507.2) μ	892.0–1027.8	(957.5) μ
Vulva to tail	169.7–320.0	(262.9) μ		
Length of spicule			578.4–702.4	(639.4) μ
Anus to tail	70.2–124.0	(95.2) μ	74.0–82.0	(78.3) μ
Egg Width	26–32	(29.5) μ		
Egg Length	44–52	(48.8) μ		

* Numerals in the parentheses indicate the mean.

筒状の口腔がみられ，内腔面に4つの小さな papilla と頭端外側にも4つの papilla が観察された (Fig. 3). 食道は 1390.8～1646.0 (1507.2)μで円筒状を呈し，神経輪は頭端より 182.8～202.4 (194.9)μの位置に認められた．胴体部表面には横縞構造を持つクチクラで覆われ，体腔内には暗褐色嚢状の腸管と黄色管状で中に多数の虫卵を容れた子宮で充されていた．尾部は胴体部後端の円錐状突起物として認められ，形状，大きさは一定せず，長さも 180.1～388.3 (353.2)μとその計測値にかなりの幅がみられた (Fig. 4). 陰門より尾端までの長さも尾部の形状が一定しないため，169.7～320.2 (262.9)μと幅が広く，肛門から尾端までも同様で 70.2～124.0 (95.2)μと幅のある計測値を示した．概して，雌の虫体は胴体部分が嚢胞状を呈し，他に何ら特徴を持たない構造であった．雄は白色糸状の虫体で，体長 3.01～3.55 (3.25)mm，体幅 111.9～132.6 (122.1)μであった．体表には頭部と尾部に不規則に配列する小さな spine がみられ，胴体腹側側面にはほぼ等間隔で2列に配列する長さ 18～20μの明瞭な spine が認められた (Fig. 9, 10). これら体表の spine はすべて先端を後方に向けて配列していた。頭部はほぼ雌のそれと同じ構造であったが，口腔内側面の4個の papilla は雌のものよりも明瞭であり，外側の papilla もはっきりと確認できるものであった．口腔は長さ 20.0～22.0 (21.5)μで，最大幅は 16μの goblet 状を呈し，個体差はほとんどみられなかった (Fig. 5). 食道は 892.0～1027.8 (957.2)μの長円筒形を呈し，体長比は 1：3.37～1：3.45 となり，神経輪は頭端より 193.0～221.8 (212.4)μの位置に存在した．交接刺は右側の一側のみがみられ，長さは 578.4～702.4 (639.4)μで遠位端は漸次先細となり，先端はまるく点状を示していた (Fig. 7). 近位端はやや外側に開くロート状を呈していた．交接刺表面は滑沢で突起状構造物は認められないが，近位端に小さく湾曲した部分が存在した (Fig. 8). どの個体にも副交接刺は認められなかった．肛門より尾端は 74.0～82.0 (78.3)μであったが，肛門開口部頭側寄りに乳頭状突起を持つ個体が数匹認められた．尾部は次第に細くなり点状に終るが，明らかな球状を呈して終るものもみられた．雌虫より排卵された虫卵は短径 26～32 (29.5)μ，長径 44～52 (48.8)μの不相称楕円形で，卵殻は明瞭で全周にわたりほぼ均等の厚さを有し，卵内には子虫が形成されていた (Fig. 11).

以上の形態学的特徴から本虫は Bush らの報告した *Tetrameres grusi* Shumakovich, 1946 に一致し，それと同定された．また，他の4羽に寄生していた虫体も本虫と同様の形態を示しており，本種と同定した．

2. 腺胃の病理組織学的所見

本虫寄生による変状は，寄生部位である腺胃に限局しており，他の組織にはとくに変状は認められなかった．

腺胃は肉眼的に肥厚著しく，粘膜面には黄白色クリーム状粘液が多量付着し，径 5mm 大の潰瘍形成部も認められた．割面で腺腔内に寄生する暗赤色嚢状の虫体を多数認めた (Fig. 1). 組織学的には虫体の寄生している腺腔は拡張し，一般的に腺上皮細胞は変性，壊死し，腺腔内への剝離脱落が認められたが (Fig. 12),

逆に虫体に密接する腺上皮細胞に過形成を示すものがみられた (Fig. 13). 虫体の寄生がみられない腺腔は周囲の虫体が寄生し拡張した腺腔に圧迫され，狭窄しているものもあった．線虫寄生の有無にかかわらず，腺上皮細胞下の間質結合織や粘膜筋板下の結合織には多数の好酸球が浸潤し，腺上皮細胞間に好酸球が侵入している像も散見された (Fig. 13). 好酸球浸潤の著明な部位では同時に充血も顕著であった．観察した切片では虫体が直接組織を侵襲している像は認められなかったが，腺腔内の虫体の腸管内には多量の赤血球がみられ，また，腸上皮に血球由来色素と思われる多量の黄褐色微細顆粒の沈着がみられた．

考　察

今回ナベツルより得られた線虫の計測値は Bush ら[2] のものに比較すると小さい．とくに雌虫体の計測値は形状が一定しないために幅のある数値を示している．これは今回検査に供した虫体が腺胃腺腔内に寄生した状態で固定されたため，強く収縮変形したものと考えられる．しかしながら雌，雄の虫体とも形態的特徴は Bush らの報告したものと一致するものであった．

Tetrameres 属線虫はおよそ40数種類ものものが知られており[8]，宿主となる鳥の種も多様で，宿主範囲の広い寄生虫である．

T. grusi は1946年に西シベリアの Rubtsovka で，クロツル (*Grus grus*) から初めて報告され，近年では1973年に北アメリカのカナダツル (*Grus canadensis*) が新宿主として報告されている[2]．また，1983年には北，中部アメリカのアメリカシロツル (*Grus americana*) やカナダツルからも報告されている[5,10]．これらの報告によると，1979年から1980年の間に北，中部アメリカで調査したカナダツル203羽中54羽（27％）に *T. grusi* の感染がみられ，感染率には時期的な変動はみられず，また，幼鳥で19％，成鳥で29％，雌では25％，雄では28％でツルの年齢，性別に関係なく感染がみられている．一方，フロリダの越冬地では34羽のカナダツルの23羽（67％）に感染をみているが，渡りをしない定住化したカナダツルには全く感染がみられていない．このことは越冬地以外の場所，すなわちカナダツルの営巣，繁殖地であるシベリア，アラスカ沿岸，カナダ北部などの北方地区で感染があったことを示唆している．

今回検査した出水地区のナベツルでは18羽中５羽に *T. grusi* がみられ，幼鳥では８羽中３羽，成鳥では10羽中２羽に，また，雌は14羽中３羽，雄は４羽中２羽に感染がみられた．検査羽数が少ないためはっきりした傾向はつかめないが，雄での寄生率が高いようである．出水のツルはすべてが越冬のために渡来してきたものであり，フロリダでの感染状況や後述するわが国での tetrameres の浸潤，分布状況などから勘案すると，営巣，繁殖地とされているシベリア，中国北部地方ですでに感染があったものと推察される．

わが国においては tetrameres 属線虫の寄生例の報告は少なく，1937年に台湾のニワトリで初めて報告されており[9]，この時はヒナに大きな被害を与えている．最近では1985年に名古屋におけるドバト (*Columba livia domestica*) での調査で，平均15％の *T. fissispina* の感染がみられたと報告されている[6]．その他カモ，サギの類に寄生がみられるといわれているが，報告は少なく，わが国に分布する種については不明な点が多い．ツルの渡来する出水荒崎地区にはツル以外にマガモ，ヒドリガモなどの野鳥も渡来，棲息しており，これらの野鳥における tetrameres の感染状況を調査し，ツルとの関連性を検討する必要がある．

Tetrameres 寄生による病変に関しては成書にわずかに記載があるが[1,3,4]，今回の例もほぼそれに一致するものであり，虫体の寄生する胃腺の上皮細胞の変性，壊死，脱落がみられ，また，逆に上皮の過形成の著明なところも存在し，間質および粘膜下組織に著明な好酸球の浸潤，充血などの変状が観察された．雌の虫体組織内にみられた黄褐色色素は血球由来の色素であり，血液成分をその栄養源としていることが明らかである．これらの所見より，少数寄生の場合は宿主に影響を与えないが，多数寄生すると腺胃機能障害に基づく食欲欠乏，消化障害，発育阻害，衰弱などや吸血による貧血の症状も発現し，宿主に致命的な影響を及ぼすことが推測される．

T. grusi はクロツル，カナダツル，アメリカシロツルに寄生することはすでに報告されているが，わが国に渡来するナベツルからの報告は今回が最初であると考えられる．

要　約

鹿児島県出水市荒崎地区で越冬中斃死した21羽のツルのうち５羽のナベツル (*Grus monacha*) の腺胃内に寄生虫を認めた．この寄生虫はその形態学的特徴から *Tetrameres grusi* Shumakovich, 1946 と同定された．本虫寄生による腺胃の変状は肉眼的には粘膜カタール，潰瘍形成，著しい胃壁の肥厚で，組織学的には腺腔の

拡張，上皮の変性，壊死，脱落，時に虫体と密接する上皮に過形成がみられ，間質及び粘膜筋板下組織への著明な好酸球の浸潤が認められた．

文 献

1) Biester, H. E. and Schwarte, L. H.: Diseases of poultry, 5th Ed., p. 982–983, Iowa State University Press, Iowa (1965)

2) Bush, A. O., Pence, D. B. and Forrester, D. J.: *Tetrameres* (*Gynaecophila*) *williamsi* sp. n. (Nematoda: Tetrameridae) from the white ibis, *Eudocimun albus*, with notes on *Tetrameres* (*Tetrameres*) *grusi* Shumakovich from the sandhill crane, *Grus canadensis*. *J. Parasit.*, **59**, 788–792 (1973)

3) 板垣 博：獣医臨床寄生虫学，獣医臨床寄生虫学編集委員会編．p. 555–577, 文永堂，東京（1984）

4) 板垣 博・大石 勇：新版家畜寄生虫学．p. 229–231, 朝倉書店（1985）

5) Iverson, G. C., Vohs, P. A., Kocan, A. A. and Waldrup, K. A.: Some helminth parasites of sandhill cranes from Mid-Continental North America. *J. Wildl. Dis.*, **19**, 56–59 (1983)

6) 佐藤孝二・Masangkai, J. S.：名古屋のドバト（*Columba livia domestica*）における *Tetrameres fissispina* 寄生状況．日獣会誌，**38**，38-40（1985）

7) Shimizu, T., Yasuda, N., Kono, I., Hanada, K., Suzuki, K. and Koyama, T.: Avian malaria-like disease found in young cranes (*Grus monacha*), *Mem. Fac. Agr. Kagoshima Univ.*, **29**, 127–136 (1984)

8) Skrjabin, K. I.: Key to parasitic nematodes, Vol. I. English translated by Raveh, M., p. 62–68, IPST Press, Jerusalem (1969)

9) 杉本正篤・西山貞雄：台湾産家禽ノ一腺虫 *Tropisurus fissispinus* (Diesing, 1835) 及其生活史ニ就テ．日獣誌，**16**，305-313（1937）

10) Tuggle, B. N.: *Tetrameres grusi* (Nematoda: Tetrameridae) from foster-raised Whooping crane. *Proc. Helminthol. Soc. Wash.*, **50** (2), 332 (1982)

Summary

A number of worms were detected in the proventriculus of 5 young and adult Nabezurus (*Grus monacha*) of 21 cranes (*Grus monacha* 18, *Grus vipio* 3) found dead during wintering on the Izumi-plain in Kagoshima Prefecture. The worms were sexually dimorphic; the females were subglobular in shape and reddish brown in color, while the males were slender and white. The size of the famale varied 3.65–4.71 mm in length, and 1.50–2.23 mm in width. The dimensions of several structures of worms were shown in Table 1. The anterior end was round, lacking lips and teeth and the buccal chamber was short cylindrical. In the inner circle of the chamber were found 4 small papillae and in the outer circle 4 larger papillae. The body of the female worm was filled with a saclike intestine and tubular uterus containing numerous eggs. The egg with an equally thickend shell contained a larva. The males were 3.01–3.55 mm in length and 111.9–132.6 μ in width. On the surface of either anterior or posterior end, numerous small spines were scattered and on the ventrolateral side of body, 2 distinct rows of larger cuticular spines were arranged. The structure of the anterior end of the male was basically the same as that of female's, except that the buccal chamber was goblet-like in shape. The esophagus was long cylindrical. Only the right spicule was observed, with a slight bend in the proximal end of the spicule body which was smooth all over the surface. The gubernaculum was absent.

From the features described above, the worm was identified as *Tetrameres grusi* Shumakovich, 1946.

Glossly, the heavily infected proventriculus showed a catarrhal conditions, an ulceration of the glandular mucosa and a remarkable thickening of the wall of the proventriculus. Microscopically, the glandular lumen revealed a marked dilatation with the female worm embedded in it. There were exfoliation, degeneration and necrosis, and in some cases, hyperplasia of the glandular epithelial cells and a remarkable eosinophilic infiltration into the interstitium and the submucosa.

Explanation of figures

Fig. 1. Cut-surface of the proventriculus. The wall of the proventriculus was thickened and reddish brown, subglobular worms were found embedded in the glands.

Fig. 2. Worms colllected from the proventriculus.
M: males resembling other nematodes in shape were found on the mucosal surface of the proventriculus.
F: females subglobular in shape and reddish brown in color parasitized in the gland of the proventriculus.

Fig. 3. The anterior body-projection of a female, showing a thickly cuticularized cylindrical buccal chamber. On the body surface spines were lacking.

Fig. 4. The posterior body-projection of a female, showing a long conical tail with a truncated end.

Fig. 5. The anterior-end of a male, showing a goblet-like buccal chamber encircled by the capsule with thick sclerotized lining. In the inner circle 4 small papillae were found, and in the outer circle 4 larger ones. The body surface was scattered with numerous cuticular spines.

Fig. 6. The tail of a male, showing a single spicule and a pointed distal end. Numerous spines were scattered just as in the anterior-end.

Fig. 7. The distal end of a spicule with smooth surface and a pointed end.

Fig. 8. The proximal end of a spicule, showing a funnel-shaped end and a slight bend of a spicule body.

Fig. 9. The body surface of a male, showing 2 distinct rows large cuticular spines on the ventrolateral side.

Fig. 10. Magnification of Fig. 8. The spines were about 18 micron in size, standing in line at regular intervals.

Fig. 11. Embryonated eggs, each containing a larva.

Fig. 12. A section of the proventriculus, showing exfoliation, degeneration and necrosis of the epithelial cells in the gland embedded with a worm. (H–E stain).

Fig. 13. A section of the proventriculus, showing epithelial hyperplasia in the gland and marked eosinophilic infiltration in the intergladular tissue and the submucosal connective tissue. (H–E stain).

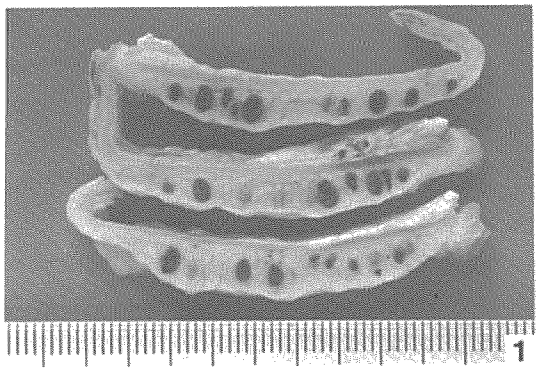

1

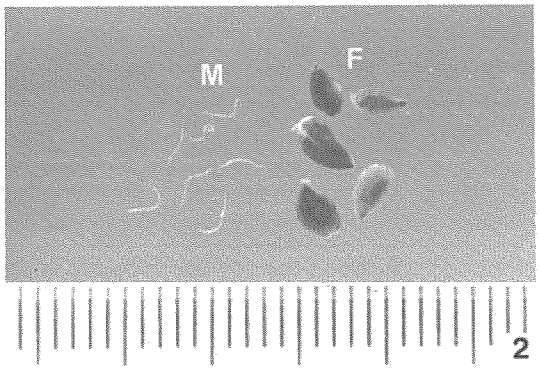

2

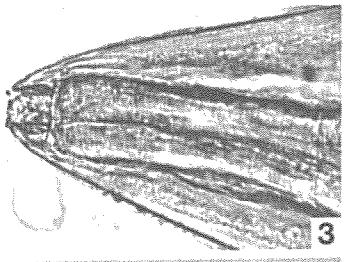

3

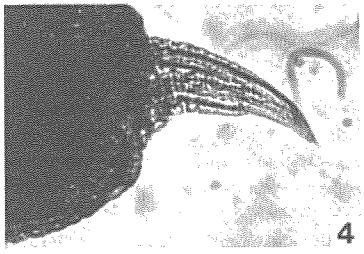

4

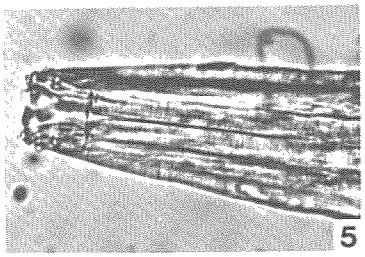

5



6

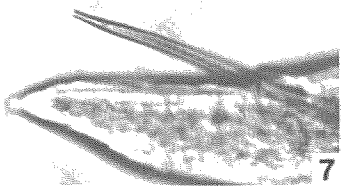

7



8

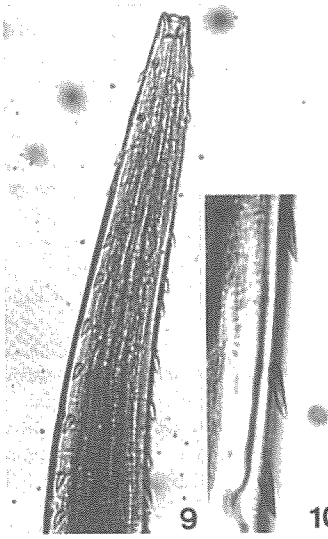

9

10

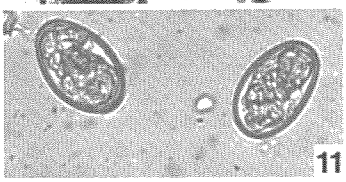

11

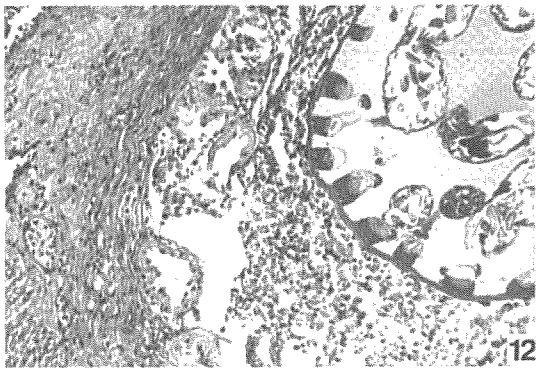

12

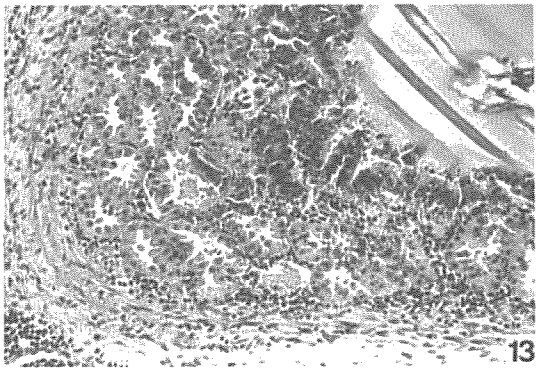

13