犬の汎骨炎の1例

誌名	日本獣医師会雑誌 = Journal of the Japan Veterinary Medical Association
ISSN	04466454
著者名	義澤,克彦 御領,政信 梅村,孝司 林,隆敏
発行元	日本獣医師会
巻/号	42巻5号
掲載ページ	p. 339-342
発行年月	1989年5月

農林水産省 農林水産技術会議事務局筑波産学連携支援センター
Tsukuba Business-Academia Cooperation Support Center, Agriculture, Forestry and Fisheries Research Council Secretariat

AgriKnowledge

犬の汎骨炎の1例

義澤克彦* 御領政信* 梅村孝司* 林 隆敏*

（平成元年2月17日受理）

A Case of Canine Panosteitis

KATSUHIKO YOSHIZAWA (Department of Veterinary Pathology, Faculty of Agriculture, Tottori University, Tottori 680), MASANOBU GORYO, TAKASHI UMEMURA and TAKATOSHI HAYASHI

SUMMARY

A 4-year-old male, German Shepherd dog showed staggering gait and hyperesthesia in his hip, and was euthanatized for pathological examination.

Main macroscopical findings were bilateral, endo- and periosteal hyperostosis at the diaphysis of the humerus, radius, ulna, and femur. Histologically, a multicentric proliferation of cancellous osteoid or immature bone of various density was observed at the diaphysis of the bones. The foci frequently fused to each other and showed osteoclastic bone absorption.

Significant changes other than the osseous lesions were swelling of chief cells of the parathyroid gland and c-cells of the thyroid gland, and visceral and cerebral lesions attributable to *Dirofilaria immitis* infection.

The diagnosis of canine panosteitis of delayed onset was made based on the pathological and clinical findings. ——— *J. Jpn. Vet. Med. Assoc.*, 42, 339～342 (1989).

要 約

4歳，雄のジャーマン・シェパード犬が歩様蹌踉および腰部知覚過敏を示し，予後不良として剖検された．

剖検では，左右上腕，前腕および大腿骨の骨体部に主座した内・外骨膜性過剰骨増殖が認められた．組織学的には，密度さまざまの海綿状類骨ないし幼若骨が多中心性融合性に増殖し，破骨細胞による骨吸収も共存した．他臓器では，上皮小体主細胞と甲状腺C細胞の腫大，および慢性フィラリア症による内臓および大脳病変が認められた．

以上の所見から，本症例は遅発性の汎骨炎と診断された．

犬の汎骨炎は，雄の若齢大型犬，とくにシェパード種に好発する稀な一過性骨疾患であり，通常は自然治癒するため，本症の病理像の記載は乏しい[4,7,9,11,12,14,17,9]．

今回，われわれは遅発性汎骨炎の症例を臨床学的・病理学的に検索する機会を得たので，その概要を報告する．

1. 材料および方法

1) 症 例

雄のジャーマン・シェパード種，4歳で，約1カ月間にわたる右側斜頸，歩様異常，および熱発のため，某動物病院に来診した．同居犬および母犬には同様症状は認められないとのことであった．

2) 臨床検査

初診時および再診時に表1に示す血液，X線および脳波検査が行われた．

3) 病理検査

再診から10日後に予後不良としてネンブタール麻酔下で放血殺され，剖検された．剖検時，主要臓器および骨が採材され，10%中性ホルマリン固定後，骨はギ酸によって脱灰された．ギ酸脱灰後の骨を含むホルマリン固定材料は定法にしたがってアルコール脱水，パラフィン包埋され，薄切後HE染色された．長管骨については，近位および遠位骨端部・骨幹端部，ならびに骨幹中央部の横断および縦断切片が各々作製された．

* 鳥取大学農学部（鳥取市湖山町南4-101）

* **Key Words**：犬の汎骨炎，内・外骨症，ジャーマン・シェパード種

表1　血液検査所見

項　目		初診時	1カ月後		正常値
RBC	($10^4/\mu l$)	718	727		550～850
WBC	($/\mu l$)	11,200	7,200		6,000～17,000
Ht	(%)	45	46		37～55
Hb	(g/dl)	15.4	NE		12～18
Tp	(g/dl)	6.9	8.4	↑	6～8
mf		＋	＋		－
ルゴール		＋	＋		－
GLU	(mg/dl)	N.E.	90		65～118
BUN	(mg/dl)	20.5	10		10～28
GOT	(IU/l)	25	34		13～32
GPT	(IU/l)	37	63	↑	17～58
LDH	(IU/l)	110	114		45～233
ALP	(IU/l)	60	561	↑↑↑	20～156
CPK	(IU/l)	43	70	↑	1.2～28.4
γ-GTP	(IU/l)	10	24	↑	1.2～6.4
Baso.	(%)	0	0		0
Eo.	(%)	3.0	9.0		2～10
Met.	(%)	0	0		0
Stab.	(%)	5.5	7.0		0～3
Seg.	(%)	71.5	63.0		60～77
Lym.	(%)	21.0	21.0		12～30
Mono.	(%)	0	0		3～10

注）＋：陽性　　－：陰性　　NE：Not Examined
↑：軽度上昇　↑↑：中等度上昇　↑↑↑：重度上昇

2. 成　　績

1) 臨 床 所 見

初診時には右側斜頸が著しく，被毛粗剛であり，血液検査ではミクロフィラリア陽性，ルゴール反応陽性であった（表1）．

約1カ月後の再診では，斜頸と熱発は消失していたが，歩様蹌踉（後軀でより著明），腰部知覚過敏，中等度鯉背姿勢，運動を好まず横臥するなどの症状が強く，血液検査では TP，GOT，CPK，ならびに，γ-GTP 値の軽度上昇，および ALP 値の重度上昇が認められ（表1），腰部X線検査では左右大腿骨における皮髄コントラストが軽度に減少していた．

2) 病 理 所 見

(1) **剖検所見**：左右上腕骨，大腿骨，および橈・尺骨で内・外骨膜性骨増殖が認められた．増殖性病変の程度は左右ほぼ同じで，橈・尺骨で最も重度，大腿骨および上腕骨で比較的軽度であった．これらの長管骨では骨幹部骨表面に軽度の凹凸不整がみられたが，太さ，長さ，および形は正常であり，骨断面において初めて病変が明らかになった．すなわち，橈・尺骨においては白色ないし黄白色調で，硬い骨髄骨が骨幹全域の骨髄腔をほぼ埋めつくしていた．外骨膜下でも同様の新生骨が増殖し，その幅は約3mmに達していた（写真1，2）．これに対し，上腕骨では骨髄骨増殖が近位骨幹端におよんでおらず，大腿骨では骨幹部に限局していた．

写真1　左橈・尺骨骨体部横断面：著しい内・外骨膜性骨増殖（ソフテックス像　×1.5）

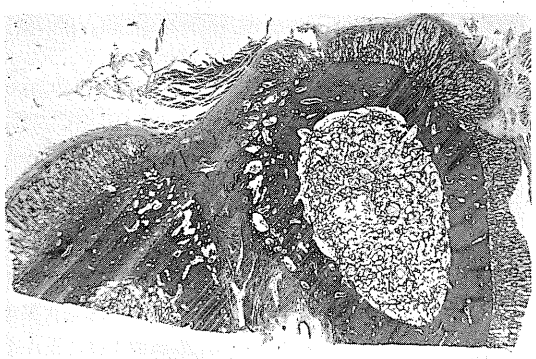

写真2　写真1の組織像：増殖骨は海綿状で，外骨膜では放射状に配列している（HE 染色　×3）

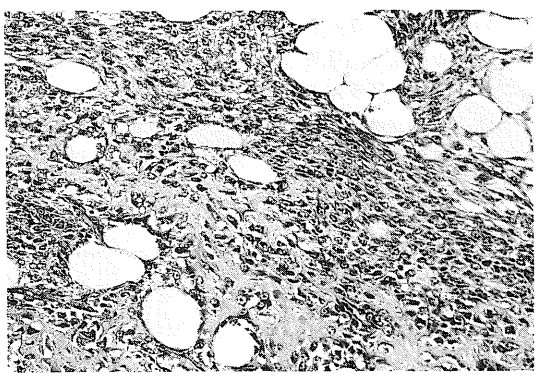

写真3　左大腿骨骨体部：骨髄腔における骨芽細胞の充実性増殖．写真左下方に類骨形成がみられる（HE 染色　×130）

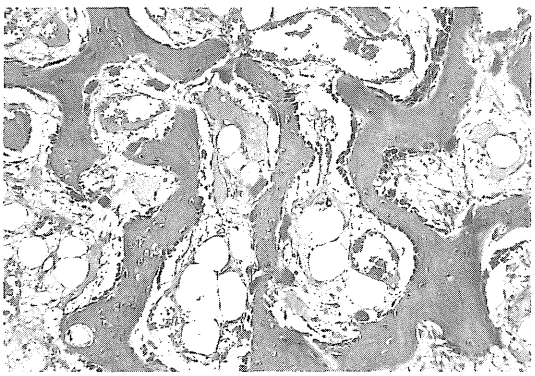

写真4　左上腕骨遠位骨体部：比較的成熟した骨梁における破骨細胞性骨吸収の活性化（HE 染色 ×13）

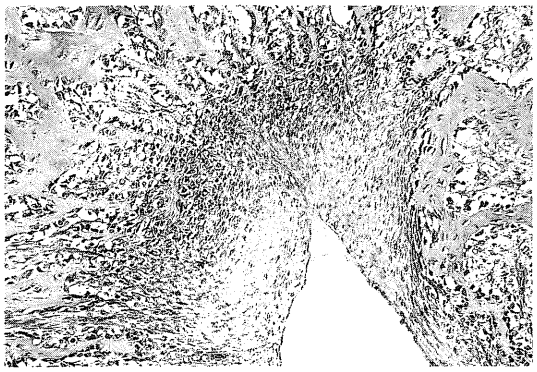

写真5　左大腿骨骨体部：血管外膜細胞と連続した骨芽細胞増殖と海綿状類骨形成（HE 染色 ×89）

他の肢骨，胴骨，および頭蓋骨には異常は認められず，他臓器では円形心，肝臓および腎臓の混濁，肺のうっ血，ならびに上皮小体の軽度腫大が認められた．

2) 組織所見：骨病変の特徴は骨幹部を中心とした骨芽細胞の過剰増殖による内・外骨膜性骨増殖に要約された．各々の骨における病変の程度はおおむね肉眼所見に一致していた．新生骨は密度さまざまの海綿状類骨ないし幼若骨梁からなり，多中心性融合性に増殖したいた．増殖骨梁間では骨芽細胞増殖が活発で，骨芽細胞の充実性増殖巣が時折認められた（写真3）．また，破骨細胞による骨吸収像もさまざまな部位で認められ，比較的成熟した骨梁では骨の改築像が目立っていた（写真4）．一般に皮質骨と新生骨との境界は明瞭であった．また，新生骨の骨芽細胞と血管外膜との移行像がごくまれに存在した（写真5）．

外骨膜下新生骨の厚さはいずれの骨においても骨幹部で比較的一定であり，骨幹端に向かうにつれて薄くなっていた．これらの新生骨梁は皮質骨直下では輪状に，それより外側では放射状に配列していた（写真2）．新生骨梁の成熟度は骨により，また部位によりさまざまであったが，上腕骨で最も成熟していた．また，新生骨により圧迫され，内腔が狭窄した小動脈が外骨膜周囲に散見された．

既存の皮質骨では骨幹部のハバース管が軽度から中等度に拡張し（写真2），ハバース管内面で破骨細胞による骨吸収像が散見された．

偶発所見として，橈骨外骨膜における軟骨化生，大腿骨骨幹腱付着部における異所性骨形成，および脛・腓骨骨幹連結部における部分的な骨化生が認められた．前記の長管骨を含む全身骨の骨端および関節軟骨に著変はなく，炎症性細胞浸潤も認められなかった．

表2　骨病変以外の組織変化

臓　器	組　織　変　化
肝　臓	鬱血，小葉辺縁性の水腫性変性，化膿性間質性肝炎
脾　臓	鬱血，ヘモジデリン沈着
腎　臓	増殖性糸球体腎炎，ヘモジデリン沈着，非化膿性間質性腎炎
心　臓	化膿性間質性心筋炎，梗塞
肺	鬱血，無気肺，再疎通化血栓，カタール性細気管支炎
リンパ節	洞カタール，ヘモジデリン沈着
中枢神経系	ミクログリア結節（前頭葉，線条体，中脳）
甲状腺	C細胞の腫大
上皮小体	主細胞の腫大

他臓器では，上皮小体主細胞と甲状腺C細胞の腫大，および慢性フィラリア症と総括し得る内臓および大脳病変が認められた（表2）．

3. 考　　察

本症例は臨床経過および病理学的所見から犬の汎骨炎と診断された．汎骨炎に類似する犬の骨増殖性疾患に肺性肥大性骨関節症[9]，肥大性骨異常栄養症（VC 欠乏症，バーロー病）[18]，小児皮質骨過形成症（頭蓋下顎骨症，カフィー病）[1]，VA 過剰症[9,19]などがある．これらの疾患では骨幹端に主座する外骨形成が主病変で一部に炎症性細胞浸潤が認められること，おもな罹患骨が本症例とは異なること，および汎骨炎は内骨形成が主体であるものの，その進行過程で外骨形成が発生し重度になることなどから，本症例をこれらの骨疾患と鑑別することは可能であった．また，本症例と同程度のフィラリア症はしばしば野外で認められることから，この骨病変はフィラリア症に関連したものではないと考えられた．

犬の汎骨炎は1951年以来[3]，8カ国で14種の犬種で報告されてきており，わが国でも発生報告がある[13,14]．症例の75％がジャーマン・シェパード種であり，2/3以上が雄であり，5から12カ月齢時に好発する[4]．特徴症状は数カ月間にわたる間欠的な跛行で，上腕骨，橈・尺骨，大腿骨，脛・腓骨が順に罹患するが，通常は2歳までに自然治癒する[25,26]．本症例が従来の報告例と異なる点は，発生年齢が高齢であること，ALP値の上昇が認められたこと，および組織学的に内分泌系の変化が認められたことなどがあげられる．発生年齢に関しては，過去に3歳齢，5歳齢での臨床報告があること[6,13]，およびこの疾患は一度回復すると再発しないとされていることかなどから，本例は遅発性の汎骨炎と考えられた．ALP値の上昇に関しても，過去に同様の報告例が数例あり[2,8]，今回の症例でも初診時には正常値であったことから，新生骨の吸収が活発化する中期以降にはALP値が上昇することがあるものと考えられた．また，TP，GOT，CPK，ならびにγ-GTP値の変化は慢性フィラリア症による肝臓および心臓の病変に起因するものと考えられた．内分泌系の組織学的変化については過去に報告がなく注目すべきであるが，この骨病変を惹起するほど重度ではなく，骨病変に継発した二次的変化と考えられた．

本例の骨病変の本態は長管骨に主座する内・外骨膜における骨芽細胞の一過性の非炎症性過剰増殖であると思われた．骨芽細胞によって形成された幼若骨はやがて成熟し，主として破骨細胞によって吸収され回復に向うものと考えられた．本例では上記の病的過程の発生時期，あるいは進行速度が骨によって多少異なっており，上腕骨が最も早く回復に向っていた．以上の組織学的所見に従来のX線学的研究[2,4~8,12,15,17]を加味すると，本症例は汎骨炎の中期の前半ないし後半にあたるものと考えられた．

本症の原因については過去に諸説があり，ウイルス[2,7]，細菌[3,8]，あるいは寄生虫感染，遺伝性あるいは代謝性疾患，ホルモン異常（エストロジェン過剰）[4,11]，一時的血管異常[17]などがいわれているが，いずれも確立されていない．本例においても原因を示唆するような所見は得られなかった．

引用文献

1) Baker, J. R. and Lewis, D. G.: *Vet. Rec.*, 97, 74～75 (1975).
2) Barret, R. B., Schall, W. D. and Lewis, R. E.: *J. Am. Anim. Hosp. Assoc.*, 4, 94～104 (1968).
3) Baumann, R. and Pommer, A.: *Wien. Tierarztl. Monatschr.*, 38, 670～676 (1951) [Van Sickle, D. C.: *Canine panosteitis. in Selected Orthopeidc Problems in the Growing Dog*, Hohn, R. B. ed., 20～28, A. A. H. A. Publication, Indiana (1975)]
4) Bohning, R. H., Suter, P. F., Hohn, R. B., et al.: *J. Am. Vet. Med. Assoc.*, 156, 870～883 (1970).
5) Bone, D. L.: *Canine Pract.*, 7, 61～68 (1980).
6) Bruyere, P.: *Ann. Med. Vet.*, 118, 9～20 (1974).
7) Cotter, S. M., Griffiths, R. C. and Leav, I.: *J. Am. Vet. Med. Assoc.*, 153, 401～410 (1968).
8) Evers, W. H.: *J. Am. Vet. Med. Assoc.*, 154, 799～803 (1969).
9) Jubb, K. V. F., Kennedy, P. C. and Palmer, N.: *Bones and joints. in Pathology of Domestic Animals*, 3rd ed., 1～91, Academic Press Inc., New York (1985).
10) Lacroix, J. A.: *Vet. Med. / Small Anim. Clinician*, 65, 299～236 (1970).
11) Sprinkle, T. A. and Krook, L.: *Cornell Vet.*, 50, 476～490 (1970).
12) Stead, A. C., Stead, M. C. P. and Galloway, F. H.: *J. Small Anim. Pract.*, 24, 623～635 (1983).
13) 竹井栄子，串間清孝，武井好三，ほか：第6回小動物臨床研究会年次大会講演要旨，204～205 (1985).
14) Tandy, J. and Haywood, S.: *Vet. Rec.*, 100, 287～289 (1977).
15) Turnier, J. C. and Silverman, S.: *Am. J. Vet. Res.*, 39, 1550～1552 (1978).
16) 宇野雄博：第4回小動物臨床研究会年次大会講演要旨，29～30 (1983).
17) Van Sickle, D. C.: *Canine panosteitis. in Selected Orthopedic Problems in the Growing Dogs*. Hohn, R. B. ed., 20～28, A. A. H. A. Publication, Indiana (1975).
18) Woodard, J. C.: *Vet. Pathol.*, 19, 337～357 (1982).
19) Woodward, J. C. and Montgomery, C. A.: *The musculoskeletal system. in Pathology of Laboratory Animals*, Benirschke, K. et al. eds., 664～781, Splinger Verlag, New York, Heidelberg, Berlin (1978).