

重度の反復する下部消化管出血に対して大腸血管拡張症を疑った犬の1例

誌名	日本獣医師会雑誌 = Journal of the Japan Veterinary Medical Association
ISSN	04466454
著者名	近澤,征史朗 畑井,仁 後藤,晃伸
発行元	日本獣医師会
巻/号	67巻10号
巻号補足	
掲載ページ	p. 767-772
発行年月	2014年10月

農林水産省 農林水産技術会議事務局筑波産学連携支援センター
Tsukuba Business-Academia Cooperation Support Center, Agriculture, Forestry and Fisheries Research Council
Secretariat



重度の反復する下部消化管出血に対して 大腸血管拡張症を疑った犬の1例

近澤征史朗^{1)†} 畑井 仁¹⁾ 後藤晃伸²⁾

1) 北里大学獣医学部 (〒034-8628 十和田市東 23 番町 35-1)

2) 青森県 開業 (ごとう動物病院: 〒039-1164 八戸市下長 3-3-4)

(2014年3月3日受付・2014年6月17日受理)

要 約

7歳齢、雌のミニチュア・ダックスフンドが血便を伴う進行性の貧血を主訴に来院した。内視鏡検査にて下行結腸から上行結腸にかけて粘膜血管の拡張や充出血が認められた。抗生物質、免疫抑制剤による治療を行うも症状の明らかな改善は認められず、頻回の輸血処置を要した。内視鏡下生検による病理組織学的検索では大腸粘膜における軽度の血管拡張が示唆されたため、大腸血管拡張症 (colonic vascular ectasia: CVE) を強く疑い、estrogen-progesteron (EP) 療法 (エチニルエストラジオール, ノルエチステロン) 及びベナゼプリルの投与を行った。その後症状は鎮静化し、輸血を行うことなく自宅管理が可能となった。——キーワード: 大腸血管拡張症, EP療法, 慢性下部消化管出血。

-----日獣会誌 67, 767~772 (2014)

犬の消化管出血の原因として腫瘍 (リンパ腫, 腺癌など)、胃十二指腸潰瘍、寄生虫感染 (鞭虫, 鉤虫)、炎症 (炎症性腸疾患, 潰瘍性大腸炎)、血液凝固異常、異物による消化管穿孔などがあげられる [1, 2]。それらは多くの場合、一般的な検査法 (触診, 画像診断, 血液検査, 糞便検査, 内視鏡検査など) で診断が可能であることから、治療方針の決定に苦慮する例はまれであると考えられる。今回、われわれは原因不明の間欠の下部消化管出血を呈した症例に遭遇し、その原因を血管異常と推定して治療を行ったところ一定の治療反応を認めたためここに報告する。

症 例

7歳齢, 体重6.0kg, 雌のミニチュア・ダックスフンドが3週間前にフィラリア症予防のため近医を受診した。血液検査にて貧血 (PCV: 18.0%) が認められたため輸血を行い、その後も黒色軟便を呈しながら貧血が徐々に進行しているとのことで北里大学獣医学部附属動物病院小動物診療センターを紹介受診した。本院初診時 (第0病日) の身体検査では発熱は認められなかったが、可視粘膜蒼白及び黒色タール便が観察された。全血球計算 (CBC), 血液生化学, 糞便検査を実施したところ, 小

球性低色素性の再生性貧血 (PCV: 9.7%, 網状赤血球指数: 5.6%, MCV: 56.7fl, MCHC: 30.9g/dl), 血小板増多症 ($141.2 \times 10^3 / \mu l$), 白血球増多症 ($43,360 / \mu l$) が認められた (表)。その他, X線検査, 腹部超音波検査において著変は認められなかった。

臨床経過と治療

初診時は入院下にて100mlずつ2日間, 計200mlの輸血を行い, これ以降は貧血の程度に応じて適宜輸血処置を行った。本症例におけるPCVの変化と治療の概要は図1に示す通りである。

本症例は免疫介在性溶血性貧血が疑われ近医にて免疫抑制量のプレドニゾロン (2mg/kg, SID) を処方されていたことから, 副作用に伴う消化管出血を考慮してプレドニゾロンを漸減し, 第6病日で終了した。しかし, その後も血便は持続し, 貧血は進行した。第13病日に麻酔下にて上部及び下部消化管内視鏡検査を実施したところ, 上部では明らかな出血点はなく, 下行結腸から上行結腸にかけての広い範囲で粘膜の複数箇所から湧出性の出血が観察された。また, 出血部周辺粘膜の充出血が認められ (図2A), 一部では粘膜血管の拡張と微小血管の集簇が観察された (図2B)。それら異常所見を認め

† 連絡責任者: 近澤征史朗 (北里大学獣医学部小動物第2内科学研究室)

〒034-8628 十和田市東 23 番町 35-1 ☎ 0176-23-4371(内線 470) FAX 0176-23-8703

E-mail: chikazaw@vmas.kitasato-u.ac.jp

大腸血管拡張症を疑った犬の1例

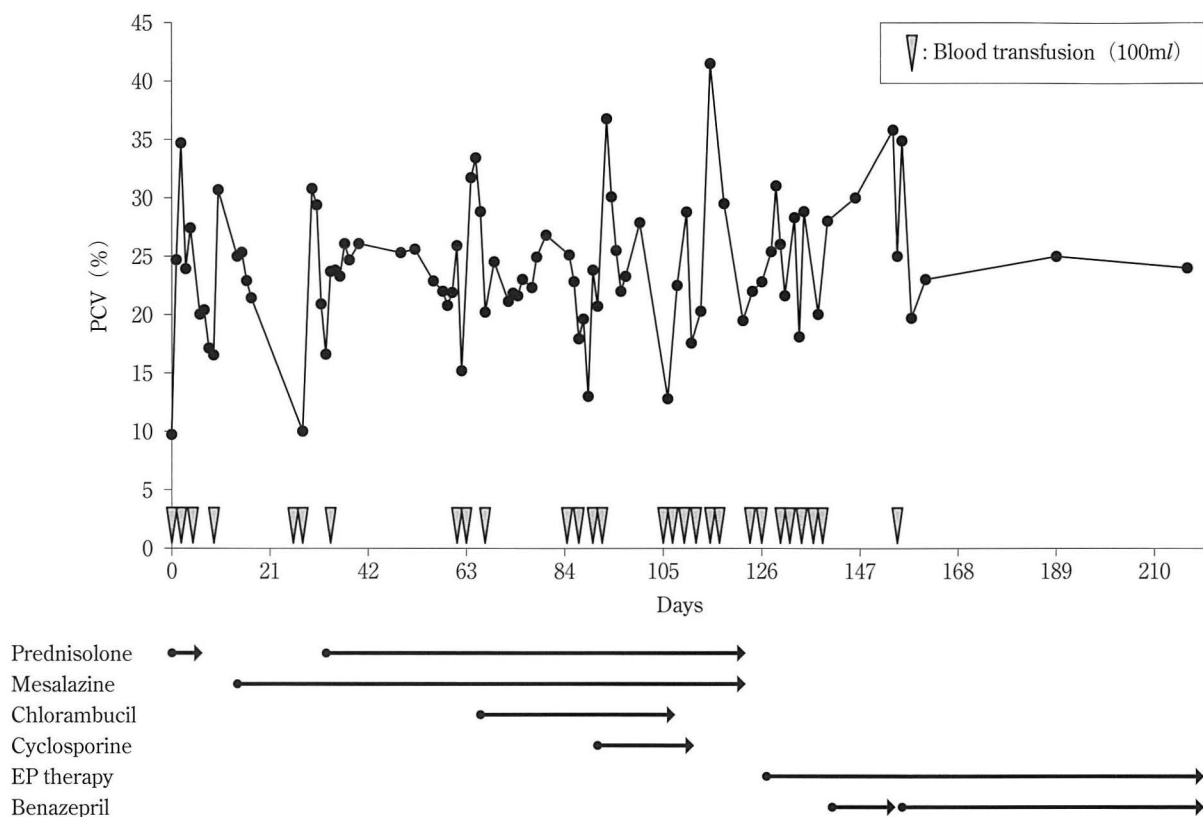


図1 治療中のPCVの変化と輸血及び投薬歴

輸血は横軸に▽で示したタイミングで行った(100ml/日). 各薬剤を投与した期間は矢印で示した(薬用量は臨床経過を参照のこと).

た粘膜に対して生検鉗子(VH-142-B25, 榊オリンパス, 東京)を用いて3カ所採材し病理組織学的検査に供したところ, 粘膜に特筆すべき異常は認められなかった.

内視鏡検査所見から出血は大腸の広範囲に存在すると考え, 低アレルギー療法食(低分子プロテイン, ロイヤルカナン同, 東京)の給餌とメサラジン(25mg/kg, BID), メトロニダゾール(10mg/kg, BID), アモキシシリン(20mg/kg, BID), エンロフロキサシン(10mg/kg, SID)を経口投与した. 内視鏡検査の2日後から便性状は改善し, 貧血の進行も認められなかったため同処方継続して第17病日に退院した.

その後, 第26病日より鮮血便が認められるとこのことで第28病日に再入院した(図2C). この時のPCVは10.3%, 直接クームス試験は陰性で血液凝固検査にも異常は認められなかった(プロトロンビン時間, 7.3秒; 基準範囲, 7~9秒, 活性化部分トロンボプラスチン時間, 15.3秒; 基準範囲, 15~23秒, フィブリノゲン, 388mg/dl; 基準範囲, 180~320mg/dl, フィブリン分解産物, 4.51µg/ml; 基準範囲, <5µg/ml). 第37病日に再度下部消化管の内視鏡検査を行ったところ, 前回と同様に粘膜の充出血が認められた. 臨床症状から大腸炎と仮診断し, 診断的にプレドニゾロン(2mg/kg,

表 初診時の血液検査及び糞便検査所見

	第0病日	基準範囲	
CBC	RBC ($10^6/\mu l$)	1.71	5.65~8.87
	WBC ($10^2/\mu l$)	434	50.5~167.6
	Hb (g/dl)	3	13.1~20.5
	PCV (%)	9.7	37.3~61.7
	MCV (fl)	56.7	61.6~73.5
	MCHC (g/dl)	30.9	32.0~37.9
	Corrected Reticulocyte(%)	5.6	<1
	PLT ($10^3/\mu l$)	141.2	148~484
生化学	TP (g/dl)	5.9	5.6~7.3
	ALB (g/dl)	3.3	2.4~3.5
	Glu (mg/dl)	96	83~125
	AST (U/l)	22	16~43
	ALT (U/l)	41	17~114
	ALP (U/l)	181	51~366
	T-Bil (mg/dl)	0.04	0~0.14
	BUN (mg/dl)	14.7	4.8~25.2
	Cre (mg/dl)	0.2	0.31~1.28
	iP (mg/dl)	3.9	1.9~6.8
	Ca (mg/dl)	9.5	9.0~10.5
	Na (mEq/l)	151.1	143.2~149.0
K (mEq/l)	3.68	3.31~4.63	
Cl (mEq/l)	114.5	107.2~112.2	
CRP (mg/dl)	0.85	<1.00	
糞便検査	浮遊法	著変なし	
	直接法	著変なし	

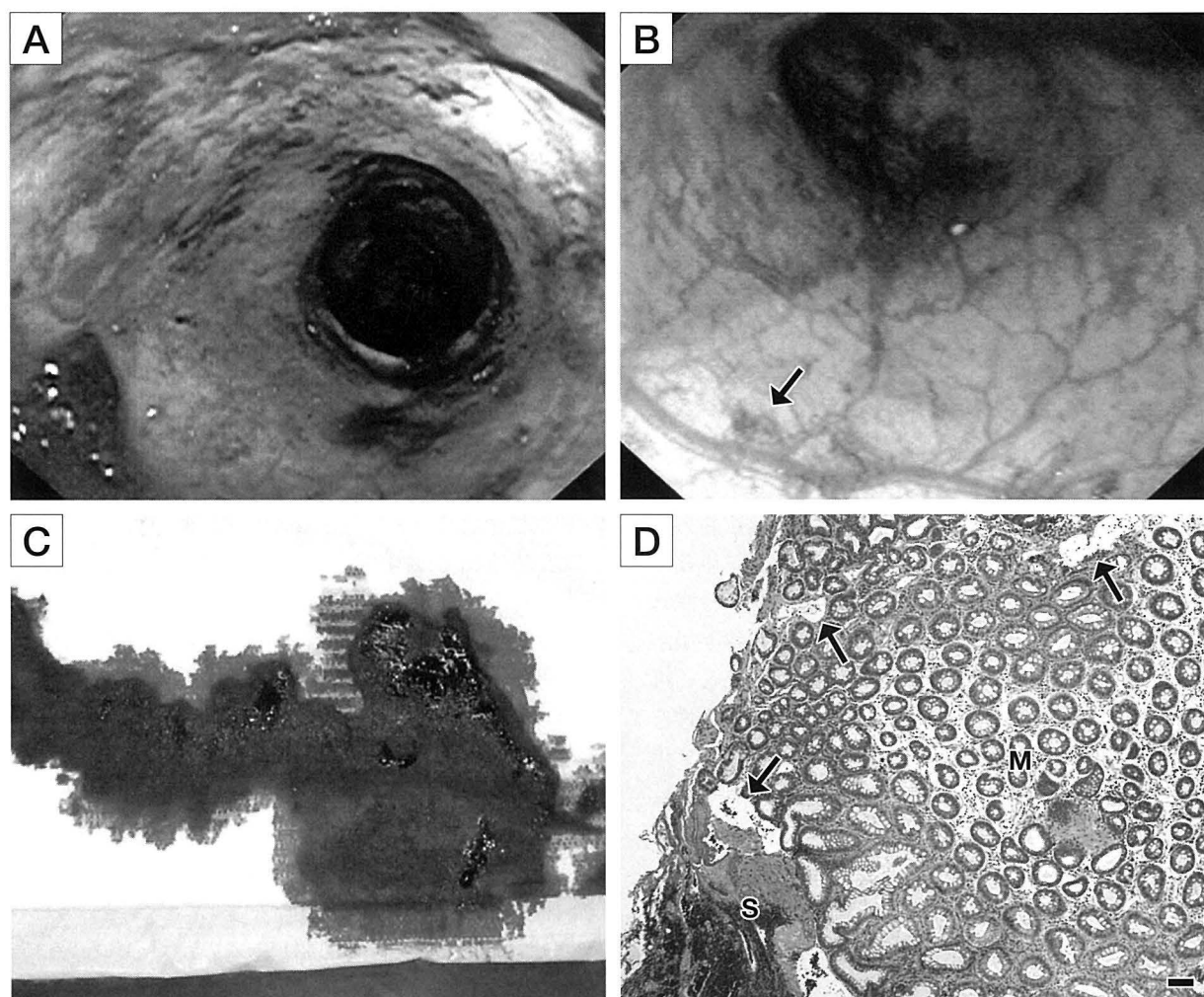


図2 第115病日に実施した下部消化管内視鏡検査像と内視鏡下生検材料の病理組織学的検査像

- A: 下行結腸の内視鏡像. 粘膜の広範囲に充血が認められる.
- B: 横行結腸の内視鏡像. 粘膜血管の拡張と毛細血管の集簇(矢印)を認める.
- C: 経過を通して高頻度に認められた鮮血便.
- D: 大腸粘膜の病理組織像 (Bar=100 μ m). 粘膜 (M) に炎症細胞の浸潤は認められず, 出血は粘膜下織 (S) に主座する. 粘膜血管の一部は軽度に拡張している (矢印).

SID), メサラジン, メトロニダゾールの経口投与を行った. その後便性状は改善し貧血の進行が消失したため第41病日に退院とした. しかし, その後も間欠的な血便が持続し, 輸血処置と入退院を繰り返した. この時点でも大腸領域における出血の原因が不明であったため, 飼い主に対し消化管の全層生検による精査を提示したが同意は得られなかった. その後プレドニゾロンの増量 (2mg/kg, BID) やクロラムブシル (20mg/m², 2週間ごと, 第66~107病日), さらにシクロスポリン (10mg/kg, SID, 第91~111病日) の投与を行ったが症状の明らかな改善は認められず, 複数回の輸血が必要であった. 第115病日に再度内視鏡検査を行ったところ上部消化管に異常所見はなく, 大腸粘膜の広範な充出血は以前と同様であった. 大腸粘膜の出血部位を中心に再度内視鏡下生検を計8カ所行い病理組織学的検査に供

したところ, 粘膜固有層での軽度の血管拡張及び粘膜下織での出血が認められた (図2D).

上記の結果より, 本症例の病態が消化管の感染や炎症に起因するものではないと考え, 第126病日より免疫抑制治療を中止し, エチニルエストラジオール及びノルエチステロンの合剤 (シンフェーズT28錠, 株科研製薬, 東京) の経口投与 (Estrogen-Progesteron療法: EP療法) を行った. 症状の改善が認められなかったため第133病日にEP療法の薬用量を2倍に増量し, さらに降圧目的でベナゼプリル (0.5mg/kg, SID) を追加投与したところ, 第140病日に便性状が改善した. その後1週間明らかな出血が認められなかったため第153病日にベナゼプリルを中止したところ, 翌日にふたたび鮮血便が認められた. 入院下でベナゼプリル投与を再開し, さらにフロセミド (1mg/kg, SC) による利尿処置を

行ったところ速やかに症状が改善した。その後本症例は第188病日にEP療法を初期用量に戻し、最終観察日である第216病日までペナゼプリルとEP療法の併用によって輸血処置を行うことなく自宅管理を継続中である。しかし、その間も間欠的な軽度の黒色便は持続し、第216病日のCBCにおいても小球性低色素性貧血(PCV: 24.0%, MCV: 45.2fl, MCHC: 28.2g/dl)が認められている。

考 察

本症例は消化管出血に起因すると考えられる進行性の貧血を呈し、頻回輸血が必要であった。下部消化管内視鏡検査所見より、本症例は大腸出血に起因する失血性貧血を呈したと考えられた。内視鏡検査では大腸広範の粘膜の充出血が確認されたにも関わらず、内視鏡下生検で得た大腸粘膜の病理組織学的検索では粘膜の異常は認められなかった。これは内視鏡生検で得られる組織が微小であったため採取された組織が病態を反映していない可能性があり、本症例に対する初期治療は大腸の炎症性疾患(潰瘍性大腸炎あるいは免疫介在性疾患)として焦点を絞った。結果的に本症例は抗生物質の投与あるいは免疫抑制治療開始後に一時的な症状の改善を示したことから治療反応と誤認し、結果的に長期にわたって治療方針の決定に難渋した。その後の臨床経過と第115病日に行った2回目の内視鏡下生検の結果より、消化管出血の原因は炎症性疾患ではないと判断し、責任病変は大腸粘膜の血管にあるのではないかと考えた。

大腸血管拡張症(colonic vascular ectasia: CVE)と呼ばれる大腸に限局する血管異常が人及び少数例の犬で報告されている[3-8]。臨床的には全身状態の悪化を伴わない間欠的な消化管出血を特徴とし、人医学領域では高齢者の下部消化管出血の一般的な原因である[3]。獣医学領域におけるCVEの情報はきわめて少なく、犬のCVEは1992年にRogersら[4]が初めて報告し、現在までに6例が報告されている[5-8]。CVEの詳細な病態生理は不明な点が多いとされるが、人では消化管粘膜下血管の破綻が起こる要因として次の2つの説が有力とされる。1つは加齢で生じる軽度の消化管粘膜下の静脈のうっ滞が上流の血管を拡張させ、血管壁を菲薄化させるというもの[3]、もう1つは消化管粘膜の低酸素状態や血管内皮成長因子(vascular endothelial growth factor: VEGF)の産生亢進が消化管粘膜における過剰な血管新生を促すというものである[9]。両者はともに仮説の域を出ないが、人の疫学的調査ではCVEの危険因子は大動脈弁狭窄、フォンウィルブランド病、慢性腎不全の3つとされ[9]、それらはVEGFの産生亢進あるいは血小板機能の抑制を介してCVEの病態形成に関与する可能性が指摘されている。また、人では門脈血圧

の亢進が幽門前庭部毛細血管拡張症(gastric antral vascular ectasia: GAVE)の発生要因であることから[10]、血管異常に起因する消化管出血は複合的な要因を含むことが示唆される。犬のCVEにおける危険因子は不明であるが、本症例が上記3疾患に罹患していた、あるいは門脈圧亢進が存在していたという明らかな証拠はなかった。

人でのCVEの診断はおもに内視鏡検査によるもので、血管の拡張や走行不整などの消化管粘膜血管の形態異常を確認する[9]。人と同様に犬のCVEでも内視鏡検査で粘膜血管の拡張や不整が認められたという報告はあるが[6, 7]、明確な診断基準はない。したがって、CVEの診断について現状では内視鏡検査にあわせて病理組織学的検査を実施することが必要であると考えられる。本症例では内視鏡検査にて大腸粘膜血管の拡張や不整が広範囲に認められたことからCVEが強く疑われた。しかし、内視鏡下生検材料の病理組織学的検査では粘膜血管の軽度拡張は示唆されたが、確定診断には至らなかった。その原因として粘膜下織の血管を十分に評価できる組織を的確に採取できなかったことが第一に考えられ、手技的な問題あるいは出血が重度であったため粘膜固有層の直下に出血巣が存在し、組織の厚さが増したことなどに起因する可能性があると思われた。したがって内視鏡像で明らかな血管異常を認め、かつ出血のない部位もあわせて採材する必要があるのかもしれない。しかし、下部消化管の内視鏡下生検はまれに穿孔や大量出血など重篤な合併症の報告があることから[11]、CVEに対して積極的な内視鏡下生検を行うかどうかについては慎重な判断が必要であるかもしれない。一方、人のCVEの診断では通常、組織生検は行われず内視鏡による詳細な血管の観察が重視されている[9]。犬におけるCVEの診断は現状では病理組織学的検査に頼るところが大きい。今後当該疾患に関する情報が蓄積されることで診断法が確立されると思われる。本症例においては外科的生検も考慮されたが、飼い主の意向により実施されなかった。

過去の報告における犬のCVEの治療法は病変部の切除が4例、内科治療(EP療法)が2例行われ、前者3例と後者1例で良好な経過を示したとされる[4-8]。犬のCVEに治療の第一選択は外科的治療とされており、EP療法以外の治療効果については不明な点が多い。人のCVEでは内視鏡的止血法(アルゴンプラズマ焼灼、高周波焼灼、レーザー治療、クリップ止血など)や病変部の外科的切除、内科療法(EP、サリドマイド、オクトレオチド)などが行われており、多くの選択肢が存在する[9]。われわれは臨床経過と内視鏡検査所見を基に本症例をCVEと仮診断し、犬で報告のあるEP療法を行った[8]。EP療法では卵胞ホルモンであるエチニル

エストラジオールと黄体ホルモンであるノルエチステロンの合剤を使用し、同成分の製剤を用いた治療は人のGAVEにおける慢性出血のコントロールに有効であると報告されているが [12]、その詳細な薬理作用は不明な点が多い。本症例はEP療法開始後も重度の消化管出血が持続したため投与7日後に薬用量を2倍に増量し、さらに降圧目的でベナゼプリルを併用した。前述のようにCVEの発生には血流うっ滞による大腸の血管内圧亢進が関与する可能性が指摘されており、われわれはベナゼプリルの持つ降圧作用が出血のコントロールに有利に働くと考えた。また、第154日に生じた下血に対してフロセミドを併用したところ以前に比べて早期に臨床症状が改善したことから血圧の変化が出血に関与する可能性が示唆されたが、本症例の全身血圧は評価していない。

今回の報告では下部消化管出血に対してEP療法とベナゼプリルのどちらがより抑制的に作用したかは不明である。本症例の出血はその後も間欠的に持続したことから、われわれが行った治療は大量出血のリスク軽減には寄与したが、出血を完全にコントロールするにはいたっていないと考えられた。サリドマイドやオクトレオチドのようなVEGFの抑制を介した血管新生阻害は人の血管異常に起因する消化管出血において効果的であると報告されているが [9]、筆者の知るかぎり犬のCVEでの使用例はなく、今後の検討課題であると思われた。また、局所の内視鏡下止血処置に関しては広範囲に病変が存在する場合は適応が困難であると考えられた。

本症例がCVEであったかどうかの確定診断は得られなかったが、EP療法とベナゼプリルの併用によって輸血依存から脱し、自宅管理が可能となったことから、下部消化管における血管異常(拡張や脆弱化)の存在が強く疑われた。治療と相関しない予測困難な間欠的消化管出血は種々の因子、たとえば麻酔処置や興奮、輸血処置などが関与して血流動態が変化し、症状を回帰させた可能性が考えられた。また、EP療法はエストロゲン製剤を含んでいるため、骨髄抑制をはじめとする副作用の発現には十分な注意が必要である [5]。特に本症例は未避妊であることから、長期的投与を行った場合に性周期の異常や乳腺腫瘍などの予期せぬ副作用が発現することに留意しながら経過観察をするとともに、飼い主に対して十分なインフォームド・コンセントを行う必要があると思われた。

本症例のように重度の消化管出血を呈する例で明らかな検査上の異常が認められない場合には、消化管の血管異常の可能性も考慮し、注意深い消化管粘膜の観察と外科的組織生検を視野に入れた積極的な診断を行うべきであると思われた。

引用文献

- [1] Willard MD: 消化器疾患の臨床徴候, Small Animal Internal Medicine 第3版上巻, 長谷川篤彦他監訳, Nelson RW, Couto CG 編, 367-368, インターズー, 東京 (2005)
- [2] Craven M, Mansfield CS, Simpson KW: Granulomatous colitis of boxer dogs, Vet Clin N Am-Small, 41, 433-445 (2011)
- [3] Boley SJ, Brandt LJ: Vascular ectasia of the colon - 1986, Digest Dis Sci, 31, 26S-42S (1986)
- [4] Rogers KS, Butler LM, Edwards JF, Brassard J, Boothe H, Cargile J: Rectal hemorrhage associated with vascular ectasia in a young dog, J Am Vet Med Assoc, 200, 1349-1351 (1992)
- [5] Charlesworth TM, Dunning M, Scase TJ, Anderson DM: Colonic vascular ectasia (angiodyplasia) in a juvenile dog, J Small Anim Pract, 54, 36-39 (2013)
- [6] Daugherty MA, Leib MS, Lanz OI, Duncan RB: Diagnosis and surgical management of vascular ectasia in a dog, J Am Vet Med Assoc, 229, 975-979 (2006)
- [7] Fan TM, Simpson KW, Polack E, Dykes N, Harvey J: Intestinal haemorrhage associated with colonic vascular ectasia (angiodyplasia) in a dog, J Small Anim Pract, 40, 25-30 (1999)
- [8] Goldman CK, Parnell NK, Holland CH: Hormone therapy for treatment of chronic vascular ectasia in 2 dogs, J Vet Intern Med, 22, 1048-1051 (2008)
- [9] Sami SS, Al-Araji SA, Ragunath K: Review article: gastrointestinal angiodyplasia - pathogenesis, diagnosis and management, Aliment Pharmacol, 39, 15-34 (2014)
- [10] Burak KW, Lee SS, Beck PL: Portal hypertensive gastropathy and gastric antral vascular ectasia (GAVE) syndrome, Gut, 49, 866-872 (2001)
- [11] Leib MS, baechtel MS, Monroe WE: Complications associated with 355 flexible colonoscopic procedures in dogs, J Vet Intern Med, 18, 642-646 (2004)
- [12] Tran AT, Villeneuve JP, Bilodeau M, Willems B, Marleau D, Fenyves D, Parent R, Pomiler-Layrargues G: Treatment of chronic bleeding from gastric antral vascular ectasia (GAVE) with estrogen-progesterone in cirrhotic patients: An open pilot study, Am J Gastroenterol, 94, 2909-2911 (1999)

Canine Case of Suspected Colonic Vascular Ectasia with Severe Repeated
Colonic Bleeding

Seishiro CHIKAZAWA^{1)†}, Hitoshi HATAI¹⁾ and Terunobu GOTO²⁾

1) *School of Veterinary Medicine, Kitasato University, 23-35-1 Higashi, Towada, 034-8628, Japan*

2) *Goto Animal Hospital, 3-3-4 Shimonaga, Hachinohe, 039-1164, Japan*

SUMMARY

A seven-year-old intact female miniature dachshund was referred with progressive anemia and hematochezia. During a colonoscopy, dilated mucosal vessels and bleeding lesions were identified in the colon. The dog did not appear to respond to antibiotic and immunosuppressive therapy, and required repeated blood transfusions. Since the colonic mucosal specimens displayed slight vessel dilation on histopathological examination, we strongly suspected colonic vascular ectasia. We therefore experimentally used estrogen-progesterone (EP) therapy (ethinyl estradiol and norethindrone) and benazepril. With the therapy, the symptoms improved, and long-term care was achieved at home without further blood transfusions.

— Key words : colonic vascular ectasia, EP therapy, lower gastrointestinal hemorrhage.

† *Correspondence to : Seishiro CHIKAZAWA (Department of Small Animal Internal Medicine, School of Veterinary Medicine, Kitasato University)*

23-35-1 Higashi, Towada, 034-8628, Japan

TEL +81-176-23-4371 FAX +81-176-23-8703 E-mail : chikazaw@vmas.kitasato-u.ac.jp

J. Jpn. Vet. Med. Assoc., 67, 767 ~ 772 (2014)