採卵養鶏場で発生した鶏アデノウイルスによる筋胃びらん

誌名	鶏病研究会報
ISSN	0285709X
著者名	寺一,未奈子 山崎,歩 石井,淳 香川,裕一 吉田,裕一 名部,美琴 亀山,衛 山本,佑 小倉,裕司
発行元	鶏病研究会
巻/号	55巻2号
巻号補足	
掲載ページ	p. 50-54
発行年月	2019年8月

農林水産省 農林水産技術会議事務局筑波産学連携支援センター
Tsukuba Business-Academia Cooperation Support Center, Agriculture, Forestry and Fisheries Research Council Secretariat

≪業績ノート≫

採卵養鶏場で発生した鶏アデノウイルスによる筋胃びらん

寺一未奈子・山崎　歩・石井　淳・香川裕一・吉田裕一・
名部美琴・亀山　衛・山本　佑[1)]・小倉裕司

兵庫県姫路家畜保健衛生所，〒679-2166 兵庫県姫路市香寺町中村 595-15
[1)] 農研機構 動物衛生研究部門，〒305-0856 茨城県つくば市観音台 3-1-5

要　　約

2017年9月，兵庫県内の採卵養鶏場の1鶏舎（3万羽）で145日齢頃から死亡羽数が増加し，160日齢までの累積死亡率は0.57％（233羽）となった。臨床症状として沈うつ，発育不良がみられ，剖検所見として，筋胃びらんが8羽中6羽でみられた。病理組織検査では，ケラチノイドの疎生化・欠損，筋胃腺上皮細胞の減数や変性・壊死を認め，筋胃腺上皮細胞に核内封入体の形成を認めた。また，免疫組織化学的検査において封入体に一致して鶏アデノウイルス（FAV）抗原を検出した。さらに，筋胃材料のウイルス検査でPCRによりFAV遺伝子を検出し，分離ウイルスはFAV血清型1のグループに位置した。以上より，本事例をFAV感染による筋胃びらんと診断した。対策として，飼養衛生管理基準遵守の徹底および空舎時の鶏舎消毒を指導したところ，その後の続発はなかった。

キーワード：封入体，筋胃びらん，鶏アデノウイルス，採卵鶏

緒　　言

Aviadenovirus属のうち鶏由来のアデノウイルスである鶏アデノウイルス（FAV）感染は，封入体肝炎や筋胃びらん，心膜水腫症候群などの多様な疾病を起こすことが知られている[2,5-7,10)]。このうちFAVによる筋胃びらんは，1993年に採卵鶏で最初の報告があり[15)]，その後，1998年頃から主にブロイラーで多発している[2,5,9,10)]。ブロイラーでは，多くは無症状のまま食鳥処理場などで摘発される[6,10,12)]ほか，若齢時の死亡率増加[2,11,17)]なども問題とされている。一方，採卵鶏でのFAVによる筋胃びらんの発生報告は少ない。このような中，2017年に兵庫県内の採卵養鶏場でFAVによる筋胃びらんの発生事例があったので，その概要を報告する。

材料と方法

1.　発生農場の概要と材料

発生農場はウインドウレス鶏舎直立多段ケージ6棟（ボリスブラウンとジュリアライトを3棟ずつ）からなり，計196,000羽を飼養している。2017年9月，飼養農場の1鶏舎（約30,000羽飼養，119日齢導入，ボリスブラウン）の鶏群で死亡羽数の増加があった。直ちに当所は，鳥インフルエンザの簡易検査を実施して陰性を確認後，病性鑑定を実施した。材料は死亡鶏5羽および生鶏3羽の計8羽とした。

2019年3月13日受付
鶏病研報55巻2号，50～54（2019）

2.　検査方法

1）病理学的検査

解剖後，死亡鶏5羽の筋胃，生鶏3羽の臓器（肝臓・脾臓・腎臓・心臓・肺・脳・筋胃・腸管・膵臓）を採材し，20％中性緩衝ホルマリンで固定後，定法に従いパラフィン包埋ブロックを作成，ヘマトキシリン・エオジン（HE）染色を行い，病理組織学的に検索した。また，筋胃について免疫組織化学的検査によりFAV抗原の検出を試みた。これには1次抗体に家兎抗グループⅠ鶏アデノウイルス抗血清（農研機構 動物衛生研究部門作成），2次抗体にヒストファインシンプルステインMAX-PO（R）（ニチレイバイオサイエンス社）を使用し，シンプルステインAEC溶液（ニチレイバイオサイエンス社）を用いて発色した。

2）ウイルス学的検査

検査鶏8羽の筋胃，肝臓および脾臓をリン酸緩衝食塩液（PBS）で10％乳剤とし，3,000 rpm，10分間の冷却遠心後，Maseらの方法[8)]に従いPCRによるFAV遺伝子の検出を行った。さらにPCR増幅産物のダイレクトシークエンス（ユーロフィンジェノミクス社へ外注）を行い，遺伝子配列を決定し分子系統樹解析により血清型に準じたグループ分類を行った。

ウイルス分離は，定法[18)]により作成した鶏胚肝（CEL）細胞を用い，筋胃乳剤上清を0.45 μmのフィルターで濾過後，上清1 mLに対しゲンタマイシン（50 mg/mL）を20 μL加えてCEL培養細胞に接種し，37℃ 5％ CO_2下で1週間静置培養し，細胞変性効果（CPE）を観察し，その培養上清

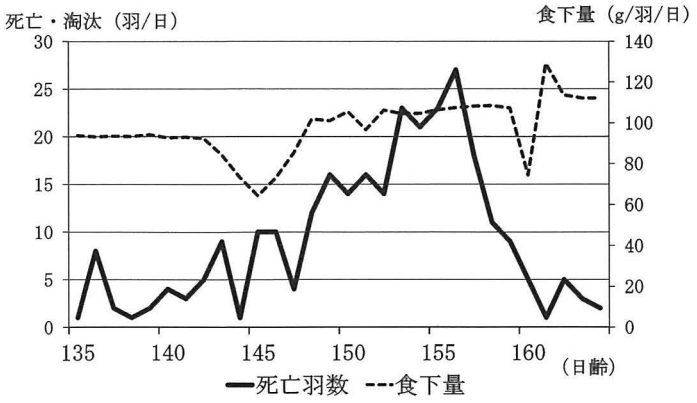

図 1.　発生鶏群の死亡淘汰羽数および食下量の推移

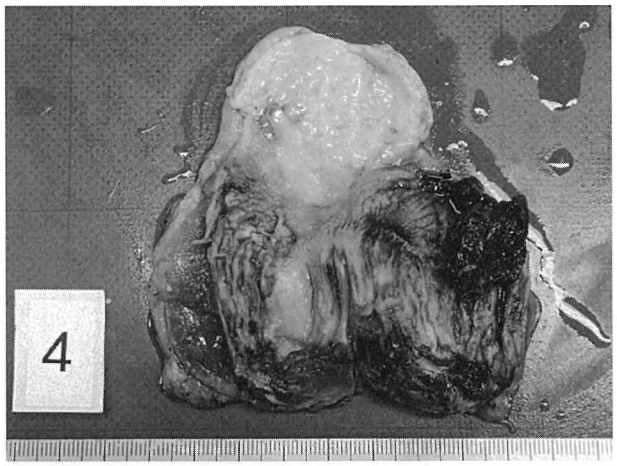

写真 1.　筋胃（鶏 No. 4）。重度出血，びらんを認める。

表 1.　臨床および病理解剖所見

所見	個体番号							
	1	2	3	4	5	6	7	8
転帰	D[a)]	D	D	D	D	K[b)]	K	K
沈うつ						＋	＋	－
発育不良						＋	－	－
筋胃びらん	＋	＋	＋	＋	＋	－	＋	－
嗉嚢内泥状液貯留	＋	＋	＋	＋	＋	－	－	－
肝臓の退色	＋	＋	＋	＋	＋	－	－	－
脾臓の退色	＋	＋	－	＋	＋	＋	－	－
大腿骨骨頭の脆弱	－	－	＋	－	＋	＋	－	－
卵巣発育不全	－	－	－	－	－	＋	－	－

a）死亡，b）生鶏（安楽殺）
－：陰性，＋：陽性，空欄：不明

を 2 代まで継代し CPE を観察した。円形の CPE が認められた場合をウイルス分離陽性とし，その培養上清から核酸を抽出し，Mase らの方法[8] により FAV 遺伝子検出により同定した。

成　　績

1.　発生状況

発生鶏群では 142 日齢頃から数日間，食下量が減少し，沈うつや発育不良がみられるとともに，死亡羽数の増加が，160 日齢頃まで継続した（図 1）。なお，145 日齢から 160 日齢の間の累積死亡率は 0.57％（233 羽）となった。

2.　病理学的検査

1）病理解剖所見

解剖した 8 羽中死亡鶏 5 羽と生鶏 1 羽において，筋胃の出血やびらん，潰瘍がみられた（写真 1）。また，死亡鶏では筋胃の病変の他に，嗉嚢における泥状液の貯留，肝臓の退色が共通してみられた。その他，一部の鶏で脾臓の退色や大腿骨骨頭の脆弱などがみられた（表 1）。

2）病理組織学的検査

解剖時に筋胃びらんがみられた個体は，ケラチノイドの疎性化や欠損，筋胃腺上皮細胞の粘膜固有層においてリンパ球・偽好酸球やマクロファージの浸潤がみられた。死亡鶏の 3 羽では，粘膜固有層だけでなく筋層まで炎症細胞の浸潤がみられ潰瘍となっていた。また，筋胃腺上皮細胞の炎症が重度であった 4 羽は，好塩基性の full 型や cowdry A 型核内封入体がみられた（写真 2）。生鶏 1 羽に非化膿性脳炎がみられたが，その他の臓器に著変はなかった。免疫組織化学的検査では筋胃腺上皮細胞の核内封入体に，FAV 抗原を検出した（表 2）（写真 3）。

3.　ウイルス分離および PCR による同定

筋胃びらん部乳剤上清を材料とした PCR により，FAV 特異的遺伝子が 5 羽で検出された。また，2 羽の材料では CEL 細胞に円形の CPE を確認し，その培養上清を材料とした PCR により FAV 特異的遺伝子を検出したことから，分離ウイルスを FAV と同定した（表 3）。

分離された FAV ウイルスは，遺伝子配列の決定と分子系統樹解析の結果，血清型 1 のグループに位置し，相同性解析の結果，JM1/1 株に 100％（689 bp）の相同性を認めた（図 2）。

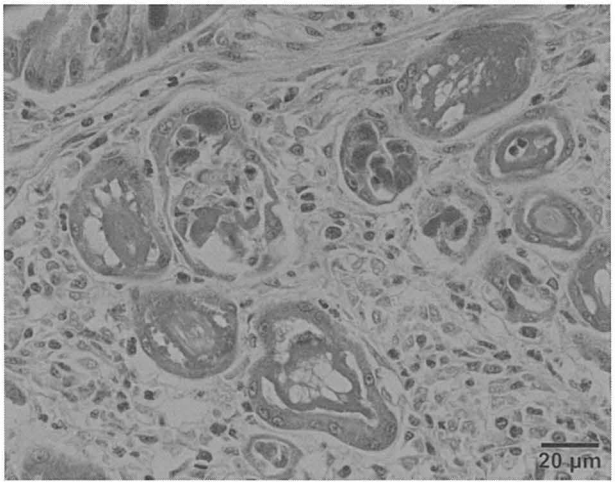

写真 2. 筋胃（鶏 No. 2/HE 染色）筋胃腺上皮細胞において full 型の好塩基性核内封入体を多数認める。

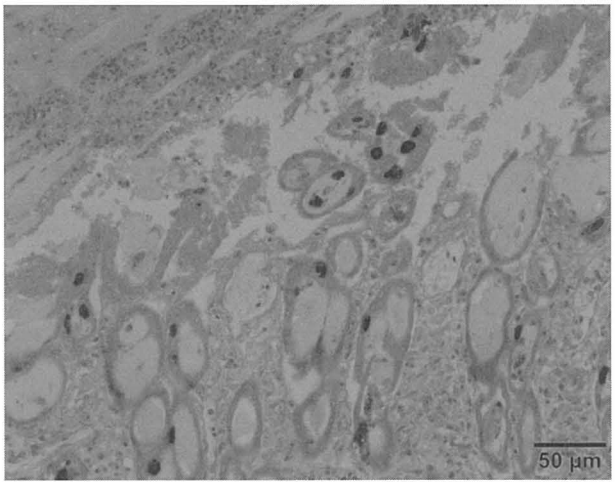

写真 3. 筋胃（鶏 No. 2/ 免疫染色）筋胃腺上皮細胞の核内封入体に一致して FAV 抗原を認める。

表 2. 病理組織学的所見

		個体番号							
	病理組織学的所見	1	2	3	4	5	6	7	8
筋胃	ケラチノイド層の疎生化・欠損	＋	＋＋	＋＋	＋＋	＋	－	＋＋	－
	筋胃腺上皮細胞の減数・変性壊死	－	＋	＋＋	＋＋	＋	－	＋	－
	粘膜固有層に炎症細胞浸潤	－	＋＋	＋＋	＋＋	＋	－	＋＋	－
	核内封入体	－	＋	＋	＋＋	－	－	＋＋	－
	抗 FAV 抗体による抗原検出	－	＋	＋	＋＋	－	－	＋＋	－
大脳	グリア細胞集簇 囲管性細胞浸潤	－	－	－	－	－	＋	－	－

—：なし，＋：軽度，＋＋：重度

表 3. ウイルス検査成績

		個体番号							
検査法		1	2	3	4	5	6	7	8
PCR	筋胃	＋	＋	＋	＋	－	－	＋	－
	肝臓	NT	NT	NT	NT	NT	－	－	－
	脾臓	NT	NT	NT	NT	NT	－	－	－
ウイルス分離	筋胃	－	－	＋	－	NT	NT	＋	NT

—：陰性，＋：検出・分離陽性，NT：検査なし

考　　察

今回，採卵鶏で食下量の減少や死亡率の増加をきっかけに筋胃びらんを発見した事例を，病理組織学的検査で筋胃腺上皮細胞に好塩基性核内封入体を多数認め，免疫組織化学的検査とウイルス学的検査の結果より，FAV による筋胃びらんと診断した。今回の分離ウイルスは，鹿児島県の食鳥処理場で発見されたブロイラーの筋胃びらんから分離され，再現性試験[18]で筋胃病変を起こすことが確認されている JM1/1 株と最も相同性が高く，血清型 1 のグループに位置した。

FAV による筋胃びらんは，血清型 1 が主な原因とされているが，血清型 8 での報告もあり[6,15]，また，筋胃以外の病変がないことが多い。FAV による筋胃びらんは，主としてブロイラーで発生し，特に若齢ブロイラーの死亡率増加の原因の 1 つとしても問題となっている[4,11,17]。一方，採卵鶏での発生は少なく 1993 年 Tanimura らの最初の報告[15]以来，数例の報告[1,3,5,7,9,16]しかなく，希少な事例である。ブロイラーでの発生は 50～60 日齢の出荷時や 10～20 日齢の若齢時での報告が多く[6]死亡率は 4% 未満である。

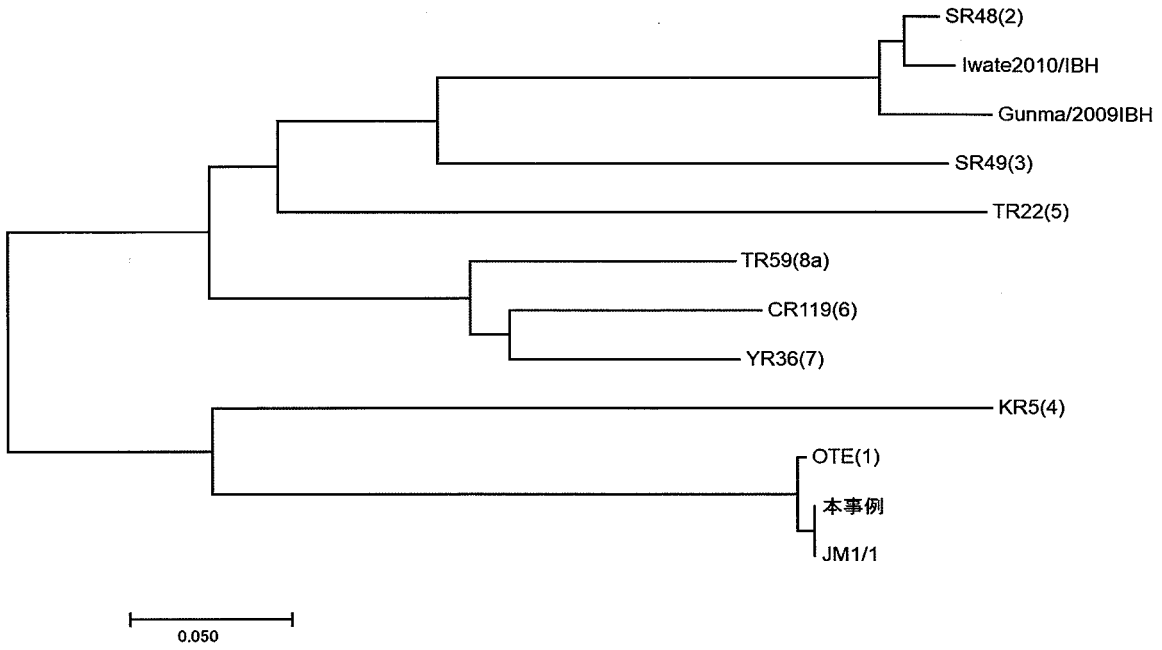

図 2.　系統樹解析結果

一方，採卵鶏の報告では，多くが 150～180 日齢の成鶏[3,5,7,16]で，死亡率はいずれも 1％未満あった。今回の事例は 145 日齢での発生で累計死亡率は 0.57％とこれまでの報告と同様であった。

採卵鶏とブロイラーでの発生報告の違いについて，Ono ら[13]の再現性試験では，FAV 血清型 1 が直接感染により伝播していることから，ケージ飼育主体の採卵鶏は平飼いのブロイラーに比べ接触感染のリスクが低いことが要因であると考えられた。さらに FAV による発症には，他のウイルス感染やストレスなど免疫抑制因子の関与があるとされている[3,7]ことから，今回の事例は 145～160 日齢で産卵開始期と重なりストレスがかかる時期と考えられ，産卵ストレスが発症要因の一つになったのかもしれない。また今回の報告事例を含めて，採卵鶏では褐色卵用の銘柄鶏での発生が多く報告[1,5,16]されており，鶏種が発症に関与する可能性が示唆された。

病変の経過について，病理組織学的に full 型封入体が先に形成され，後に cowdry A 封入体が出現するとされている[14]。病変から，観察された多くが full 型封入体であったことから，感染後比較的早い病期であったと推察された。以上のことを踏まえ，今回の事例について導入日齢（119 日齢）と発生日齢（145 日齢）から考察した場合，抗体を保有していない鶏群が FAV 野外株に感染し，産卵ストレスなどの要因も重なり発症に至った可能性が考えられた。そこで，発生農場に対して飼養衛生管理基準遵守の徹底やグルタルアルデヒドなどを利用した空舎時の鶏舎消毒を指導した。その結果，次ロットでの後の発生は起こっていない。FAV は，広く野外に常在[3]し，病原性や血清型も多様である。また国内には実用化されたワクチンが存在しないことから[3,6]，飼養管理の徹底をすることで，その発生リスクを低減していくことが重要であると考えられた。

文　　献

1) 竹馬工ら：採卵鶏における腎炎型伝染性気管支炎及びアデノウイルス性筋胃びらんの発生．平成 24 年度三重県家畜保健衛生所業績発表会集録，80-84（2012）
2) 御領政信：鶏アデノウイルス感染症の病態．鶏の研究 93，16-21（2018）
3) Grafl, B. *et al.*：Fowl aviadenovirus serotype 1 confirmed as the aetiological agent of gizzard erosions inreplacement pullets and layer flocks in Great Britain by laboratory and *in vivo* studies. *Avian Pathol.* 47, 63-72 (2018)
4) 伊藤裕子ら：若齢肉用鶏群における鶏アデノウイルス感染による筋胃びらんの発生および再現試験．日獣会誌 60，639-644（2007）
5) 金子文恵ら：採卵養鶏場における鶏アデノウイルスによる筋胃びらんの発生事例．平成 28 年度新潟県家畜保健衛生所業績発表会集録（2016）http：//www.pref.niigata.lg.jp/HTML_Article/664/888/H28-16,0.pdf
6) 鶏病研究会：鶏のアデノウイルス感染症．鶏病研報 46，85-94（2010）
7) Lim, T.H. *et al.*：Outbreak of gizzard erosion associated with fowl adenovirus infection in Korea. *Poul. Sci.* 91, 1113-1117 (2012)
8) Mase, M. *et al.*：Identification of group I-Ⅲ avian adenovirus by PCR coupled with direct sequencing of the hexon gene. *J. Vet. Med. Sci.* 71, 1239-1242 (2009)
9) Matczuk, A. K. *et al.*：Whole genome sequencing of Fowl aviadenovirus A-a causative agent of gizzard erosion and ulceration, in adult laying hens. *Infect Genet Evol.*48, 47-53 (2017)
10) 増田恒幸ら：鶏アデノウイルス感染症―筋胃びらん―．鶏の研究 93，16-21（2018）

11) Okuda, Y. *et al.* : Experimental infection of specific-pathogen-free chickens with Serotype-1 fowl adenovirus isolated from a broiler chickens with gizzard erosions. *Avian Dis.* 45, 19-25 (2001)
12) Ono, M. *et al.* : Outbreaks of gizzard erosion in slaughtered broiler chickens in Japan. *Vet. Rec.* 153, 775-779 (2003)
13) Ono, M. *et al.* : Reproduction of adenoviral gizzard erosion by the horizontal transmission of fowl adenovirus serotype 1. *J. Vet. Med. Sci.* 69, 1005-1008 (2007)
14) 小野雅章：鶏アデノウイルス感染症．家禽疾病学，鶏病研究会編，つくば，64-67 (2015)
15) Tanimura, N. *et al.* : Necrotizing pancreatitis and gizzard erosion associated with adenovirus infection in chickens. *Avian Dis.* 37, 606-611 (1993)
16) 戸塚昌子ら：採卵用成鶏（褐色卵用）に発生した鶏アデノウイルスによる筋胃びらん．鶏病研報 51，11-20 (2015)
17) 豊嶋愛ら：筋胃びらんを特徴とする若齢鶏のアデノウイルス感染症．鶏病研報 49，101-111 (2013)
18) 山田貴美子ら：ブロイラー筋胃びらんから分離された鶏アデノウイルスの血清型および筋胃病変の再現試験．鹿大農学術報告 55，15-21 (2005)

Adenoviral Gizzard Erosion in Commercial Layer Chickens

Minako Teraichi, Ayumi Yamazaki, Jun Ishii, Yuichi Kagawa, Yuichi Yoshida, Mikoto Nabe, Mamoru Kameyama, Yu Yamamoto[1)] and Yuji Ogura

Hyogo prefecture Himeji Livestock Hygiene Service Center, 595-15 Koderachonakamura, Himeji, Hyogo 679-2166, Japan
[1)] National Institute of Animal Health, 3-1-5 Kannondai, Tsukuba, Ibaraki 305-0856, Japan

Summary

In September 2017, an increased mortality rate was found in a layer flock of 145-day-old chickens. We confirmed that 0.57% of the flock' s chickens died over a span of 15 days. The clinical signs preceding death were depression and poor growth. Necropsy of affected chickens showed several pathological lesions, including gizzard erosion and ulceration. Histopathological analysis of gizzard epithelial cells exhibited degeneration and necrosis. Additionally, intranuclear inclusion bodies were observed in the lesions. Immunohistochemical staining detected fowl adenovirus antigens in these intranuclear inclusion bodies. Fowl adenovirus serotype-1 was subsequently isolated from the gizzards. Based on these results, we diagnosed these chickens with adenoviral gizzard erosion. After introducing measures such as proper flock management, and thorough disinfection of the farm, no further outbreaks have been confirmed.

(J. Jpn. Soc. Poult. Dis., 55, 50-54, 2019)

Key words : fowl adenovirus, gizzard erosion, intranuclear inclusion bodies, layer