

猫の尿管結石における外科手術の合併症に関する検討

誌名	日本獣医師会雑誌 = Journal of the Japan Veterinary Medical Association
ISSN	04466454
著者名	高柳,明子 三品,美夏 堀江,和香 渡邊,俊文
発行元	日本獣医師会
巻/号	73巻11号
掲載ページ	p. 657-664
発行年月	2020年11月

農林水産省 農林水産技術会議事務局筑波産学連携支援センター
Tsukuba Business-Academia Cooperation Support Center, Agriculture, Forestry and Fisheries Research Council
Secretariat



猫の尿管結石における外科手術の合併症に関する検討

高柳明子 三品美夏[†] 堀江和香 渡邊俊文

麻布大学附属動物病院 (〒252-5201 相模原市中央区淵野辺 1-17-71)

(2020年1月8日受付・2020年8月26日受理)

要 約

麻布大学附属動物病院腎泌尿器科において、尿管結石による尿管閉塞と診断された猫 117 例 (143 尿管) に対して行われた外科手術における合併症について検討を行った。術後再手術を要する合併症が最も少なかったのは尿管切開術の 4.0% であり、その他尿管膀胱吻合術 27.1%、尿管ステント設置術 34.6%、SUB 設置術 37.5% であった。いずれの手技においても術後クレアチニン値は有意に低下した。周術期死亡率は 1.8% であり、過去の報告と比較して低かった。術前に実施した腎瘻設置術は、高窒素血症が重度で長時間の麻酔リスクの高い症例の安定化や閉塞解除後の腎機能を推測するうえで有用であった。猫の尿管結石は個々の病態がさまざまであり、外科療法における明確な治療方針は確立していないことから、治療にはすべての手技を選択できる熟練した外科医による対応が望ましいと考えられた。

—キーワード：猫，合併症，尿管結石。

-----日獣会誌 73, 657~664 (2020)

猫の尿管結石症は、尿石症におけるシュウ酸カルシウム結石の増加 [1, 2] や超音波検査等の画像診断精度の向上に伴い、診断する機会が増加している。猫の尿管結石の成分はそのほとんどがシュウ酸カルシウムであり [3, 4]、基本的に内科的な溶解療法は適応とならない。尿管結石の猫において内科治療のみを実施した場合、1 カ月以内での尿管結石通過率は 17% とする報告がある一方で [3]、尿管閉塞解除後の腎機能の回復は閉塞期間に依存するため [5, 6]、できるだけ早期に治療することが腎機能の温存においては重要である。

猫の尿管結石症に対する外科的な根治手術としては、従来の方法として、尿管切開術や尿管吻合術、尿管膀胱吻合術などが実施されており、これらの術式による術後合併症には尿腹や縫合部の狭窄、腎障害等があげられ、その発生率と死亡率は、それぞれ 31%・16%、18%・21% との報告がある [4, 7]。結石を除去しても新しく結石が形成される可能性に加え、健康な猫の尿管外径は 1mm、内径は 0.3~0.4mm であり、このことが猫の尿管外科において繊細な技術を要する一因とされている [8, 9]。

近年はこれら従来の方法に加え、新たな手法として尿管ステントや Subcutaneous Ureteral Bypass system

(以下 SUB) が犬猫の尿管閉塞症例に対するデバイスとして獣医療用に考案されて以降、尿管結石による尿管閉塞に対しての新たな尿路再建方法として、その使用が拡大している [10-13]。これらの方法は、従来の術式における合併症の回避と結石の数や位置にかかわらず設置が可能といった利点を有する一方で、尿路に人工物を設置することによる術後頻尿や血尿の増加、交換や除去が必要とされる合併症も報告されるようになった [14-18]。

現在、猫の尿管結石症に対する治療法としては内科的治療により早期の改善が見込めない場合、外科的な治療法が推奨され、尿管切開術、尿管膀胱吻合術、尿管ステント設置術、SUB 設置術などが適応とされてきたが、病態の個体差もさまざまであることから尿管結石症に対する明確な治療方針は確立していない [19, 20]。したがってこれらの治療法は、術者の好みや経験などによって選択されているのが実情と思われる。そこで今回、尿管結石症と診断され、各種外科的治療が行われた猫 117 症例 (143 尿管) における術後合併症についての検討を行った。

材 料 と 方 法

症例は 2003 年 4 月~2018 年 3 月に麻布大学附属動

[†] 連絡責任者：三品美夏 (麻布大学附属動物病院)

〒252-5201 相模原市中央区淵野辺 1-17-71

☎ 042-754-7111 FAX 042-769-2418

E-mail : mishina@azabu-u.ac.jp

物病院腎泌尿器科において尿管結石による尿管閉塞と診断され、外科手術を実施した猫 117 症例 (143 尿管) である。品種はアメリカンショートヘア 38 例、雑種 32 例、スコティッシュフォールド 15 例、マンチカン 5 例、ベンガル、ロシアンブルー、エキゾチックショートヘア各 3 例、ブリティッシュショートヘア、ノルウェージャンフォレストキャット、エジプシャンマウ、アビシニアン、ペルシャ、トンキニーズ各 2 例、その他 6 品種各 1 例であった。大学受診時の年齢は 7 カ月齢～14 歳齢 (平均 6.2 ± 2.8 歳齢)、性別は未去勢雄 2 例、未避妊雌 1 例、去勢雄 50 例、避妊雌 64 例であった。

尿管閉塞の診断は X 線検査及び超音波検査、静脈性尿路造影のすべてもしくはいずれかの画像診断を用いて、罹患側の尿管に結石を有し水腎もしくは水尿管を呈していることとした。

手術方法については、症例の病態をもとに以下のいずれか、または複数の外科処置を行った。尿管閉塞に対する根治手術の前段階として、重度の高窒素血症を呈し麻酔リスクが高い緊急症例や、閉塞を解除しても罹患側の腎機能が回復するか判断できない場合において、腎瘻設置術を行った。腎瘻を設置した症例は設置後 7 日間程度の期間を経て腎瘻からの尿排泄の程度や血漿クレアチニン濃度の推移をモニターし、尿管閉塞に対する根治手術を行うか否かの判断を行った。結石の除去及び閉塞の解除を目的として、尿管切開術、尿管膀胱吻合術 (膀胱フラップ作成による尿管吻合術を含む) を実施し、これらの方法では状況の改善が見込めないと判断した場合や、補助的に併用する尿流確保の手段として尿管ステント設置術、SUB 設置術を行った。

117 症例のうち 13 例 (11.1%) については、初診時の尿管閉塞の原因の結石とは異なる結石による再発 (2 例)、または初診時とは反対側の尿管での新たな閉塞 (11 例) により再度外科処置を行った。各手技における実施症例数及び尿管数は以下のとおりである (表 1)。

腎瘻設置術を 39 例 (45 尿管) に実施した (片側尿管 33 例、両側尿管 6 例)。

尿管切開術を 47 例 (50 尿管) に実施した (片側尿管 44 例、両側尿管 3 例)。術前に腎瘻設置術を 7 例 (7 尿管) において実施した。

尿管膀胱吻合術を 53 例 (59 尿管) に実施した (片側尿管 47 例、両側尿管 6 例)。うち 2 例は膀胱フラップによる尿管膀胱吻合術であった。術前に腎瘻設置術を 11 例 (11 尿管) において実施した。

尿管ステント設置術を 24 例 (26 尿管) に実施した (片側尿管 22 例、両側尿管 2 例)。術前に腎瘻設置術を 7 例 (7 尿管) において実施した。ステント設置術のみの症例が 8 例 (9 尿管)、尿管切開術との併用が 2 例 (3 尿管)、尿管膀胱吻合術との併用が 5 例 (5 尿管)、術後の合併

表 1 尿管結石による尿路閉塞に対し外科手術を行った症例内訳 (術前の腎瘻設置術により適応外となった 8 症例を除く 109 例)

尿管切開術	47 例	50 尿管 (重複症例 3 例を含む)
尿管膀胱吻合術	53 例	59 尿管 (重複症例 6 例を含む)
尿管ステント設置術	24 例	26 尿管 (重複症例 4 症例及び再手術症例 9 例を含む)
SUB 設置術	8 例	8 尿管 (再手術症例 1 例を含む)

重複症例: 新たな結石形成による閉塞または初診時の反対側尿管での罹患症例

症による再閉塞等の理由で再手術した症例が 9 例 (9 尿管) であった。そのうち 8 例は、すでに尿管膀胱吻合術を実施済みの症例であった。

SUB 設置術を 8 例 (8 尿管) に実施した。6 例 (6 尿管) において、術前に腎瘻設置術が行われた。また、1 例においては、ステントの閉塞による SUB の設置であった。

腎瘻設置術については、設置前及び設置翌日、設置 7 日後のクレアチニン値を、その他の手術手技では、術前及び退院時のクレアチニン値を用いて t 検定による統計処理を行った。各手技において、おもに術後再手術が必要とされた合併症の発生率の検討を行った。尿管ステント設置術及び SUB 設置術に関しては、術後のデバイスの不具合も検討項目に含めた。各手技における再手術が必要となった合併症発症率の有意差について、フィッシャーの正確確率検定及び Benjamini & Hochberg 法による多重比較検定を行った。

成 績

117 症例の初診時の尿管結石による尿管閉塞は、すでに片側の腎臓が摘出されていた 1 例を除く 116 例において片側尿管結石 86 例 (74.1%)、両側 30 例 (25.9%) であった。

初診時の血清クレアチニン値は、IRIS (International Renal Interest Society) ステージ II 以上となるクレアチニン値 1.6 mg/dl 以上の症例が 116 例中 89 例 (76.7%) であり、片側では 62 例 (72.1%)、両側では 27 例 (90.1%) であった。

腎瘻設置術を行った 39 症例における腎瘻設置前及び設置後の血中クレアチニンの平均値 \pm 標準偏差は、設置前 $8.0 \pm 5.7 \text{ mg/dl}$ 、設置後 $3.3 \pm 2.1 \text{ mg/dl}$ であった。

また、尿管閉塞に対する根治手術の各手技について、術前に血中クレアチニン値が IRIS ステージ II 以上で術前に腎瘻設置術を行っていない症例の術前及び退院時の血中クレアチニン値の平均値 \pm 標準偏差は、尿管切開術で術前 $3.1 \pm 1.4 \text{ mg/dl}$ 、術後 $2.4 \pm 1.9 \text{ mg/dl}$ 、尿管膀胱吻合術が術前 $4.8 \pm 4.6 \text{ mg/dl}$ 、術後 $2.3 \pm 0.8 \text{ mg/dl}$ 、尿管ステント設置術が術前 $7.5 \pm 3.1 \text{ mg/dl}$ 、術後 $3.1 \pm 1.9 \text{ mg/dl}$ であった。SUB 設置術の 8 症例のうち 6 症例

表2 各手技におけるクレアチニン値の変化
(平均値±標準偏差)

	設置前	設置翌日	7日目
腎瘻設置術 (n=39)	8.0±5.7 mg/dl	7.2±5.5 mg/dl	3.3±2.1 mg/dl**
	手術前		退院時
尿管切開術 (n=26)	3.1±1.4 mg/dl		2.4±1.9 mg/dl*
尿管膀胱吻合術 (n=27)	4.8±4.6 mg/dl		2.3±0.8 mg/dl*
尿管ステント設置術 (n=16)	7.5±3.91 mg/dl		3.1±1.9 mg/dl*
SUB設置術 (n=2)	nd		3.5±0.8 mg/dl

術前に腎瘻設置術を受けた症例及びIRISステージIの症例は除く

SUB設置術は術前の腎瘻設置症例が6/8に及ぶため術前の平均値は算出せず

* $P<0.05$ ** $P<0.01$

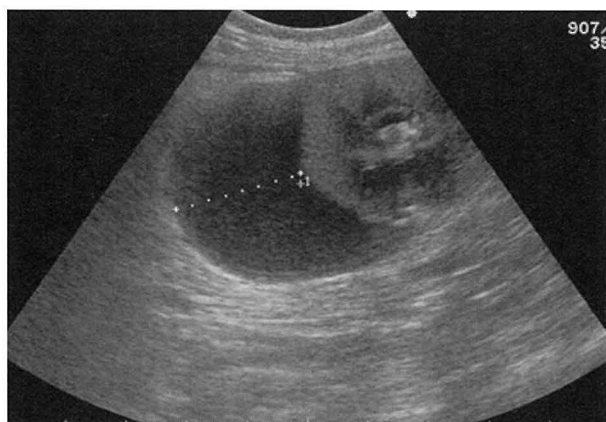

図1 腎瘻チューブ抜去後の腎周囲への尿漏出

は、術前に腎瘻設置術を実施したため術前の平均値は算出しなかったが、術後クレアチニン値は $3.5\pm 0.8\text{mg/dl}$ であった。いずれの手技に関しても、術後クレアチニン値は有意な低下が認められた(表2)。

腎瘻設置術を行った39例45尿管のうち1例(1尿管)において腎瘻からの尿排泄を認めず、高窒素血症が改善することなく腎瘻設置後3日目に死亡した。

残りの44尿管のうち8尿管(17.8%)において尿路閉塞の改善を認め、5尿管(11.1%)については、腎瘻からの尿排泄が認められなかった。尿排泄が認められなかった患側の腎機能はすでに消失しているものと判断し、尿管閉塞に対するさらなる外科手術は適応外とされた。尿路閉塞の改善が認められた尿管も含めたこれらの結果から、7例が追加の外科手術を受けることなく内科療法へと移行することとなった。31尿管(68.9%)については尿路確保術の適応と判断し、追加の外科手術を

表3 各手技における術後合併症

腎瘻設置術 (45尿管)	
腎実質からの出血 (5/45)	
チューブ脱落 (4/45)	
チューブ閉塞 (1/45)	
抜去後の腎被膜内への尿漏出 (2/45)	
抜去後の尿腹 (1/45)	
尿管切開術 (50尿管)	
要再手術 (2/50)	4.0%*
縫合部狭窄 (2/2)	
尿管膀胱吻合術 (59尿管)	
要再手術 (16/59)	27.1%
縫合部狭窄 (13/16)	
縫合部からの尿漏出 (3/16)	
尿管ステント設置術 (26尿管)	
要再手術 (9/26)	34.6%
ステント閉塞 (5/9)	
ステント変位による尿流障害 (2/9)	
ステント刺激による持続的頻尿 (2/9)	
その他	
術中尿管損傷 (1/26)	
尿流が確保されているステント変位 (5/26)	
一過性の血尿・頻尿 (8/26)	
SUB設置術 (8尿管)	
要再手術 (3/8)	37.5%
閉塞 (2/3)	
チューブの折れ曲がり (1/3)	
その他	
ポート設置部の腫大 (1/8)	

* $P<0.05$

行った。

今回実施した各手術手技における術後合併症を表3に示した。腎瘻設置術に伴う合併症として、腎実質からと思われる出血による血尿が5尿管(11.1%)、チューブの脱落が4尿管(8.9%)、デブリによる閉塞が1尿管、抜去後の腎被膜への漏出が2尿管(図1)、抜去後の尿腹が1尿管で認められた。出血は腎瘻チューブ除去まで持続し、除去後は消失した。チューブが脱落した4尿管のうち3尿管はそのまま結石に対する手術へ移行し、1尿管では尿流の改善が認められたため、そのまま除去となった。腎被膜への漏出は、それぞれ1カ月と3カ月間持続しその後終息した。尿腹となった症例は、開腹下での整備が必要であった。

尿管切開術を行った50尿管のうち再手術が必要な術後合併症は2尿管(4.0%)に確認され、いずれも尿管縫合部の狭窄であった。1尿管は一時的な腎瘻チューブの設置により縫合部への尿の接触を避けることで、狭窄の改善を得た。1尿管は尿管ステント設置術を行った。また、2尿管においてそれぞれ術後7日・14日目に新たな結石による再閉塞を発症し1例は、再度尿管切開

術を行い1例は尿管膀胱吻合術を実施した。

尿管膀胱吻合術が行われた59尿管のうち、再手術が必要な術後合併症を呈したのは16尿管(27.1%)であった。そのうち吻合部の狭窄が13尿管(81.3%)であり、狭窄により再度の水腎の悪化を認めた。3尿管(18.8%)で縫合部からの尿漏出が術後1日目と6日目に確認された(2尿管は1症例の両側)。縫合部狭窄13尿管のうち6尿管において再度尿管膀胱吻合術が行われ(図2)、うち1尿管では2度の再手術を行った。4尿管は再手術と同時に尿管ステント設置を行った。また3尿管は再手術の後、さらに尿管ステントの設置を行った。縫合部狭窄症例の再手術までの術後中央値は20日であった。

尿管ステント設置術を行った26尿管において、術中の合併症として1尿管(3.6%)で尿管ステントのガイドワイヤーによる広範囲の尿管損傷を認め、残存尿管の短さから膀胱フラップ作成による尿管膀胱吻合術を併用した。また、再手術を要した術後合併症が9尿管(34.6%)に認められ、ステントの閉塞が5尿管(55.6%)(図3)、ステントの近位尿管への移動による入れ替えが2尿管(22.2%)、膀胱内ステントの刺激による持続性の頻尿が疑われた膀胱内ステントの切断が2尿管(22.2%)であった。これらにおける再手術までの術後

中央値は150日であった。ステントの閉塞原因は、ステント内腔や周囲への石灰化物の沈着が4尿管であり、そのうち1尿管ではステントと尿管粘膜の癒着により除去も交換も不可能であったため、SUB設置術を行った。

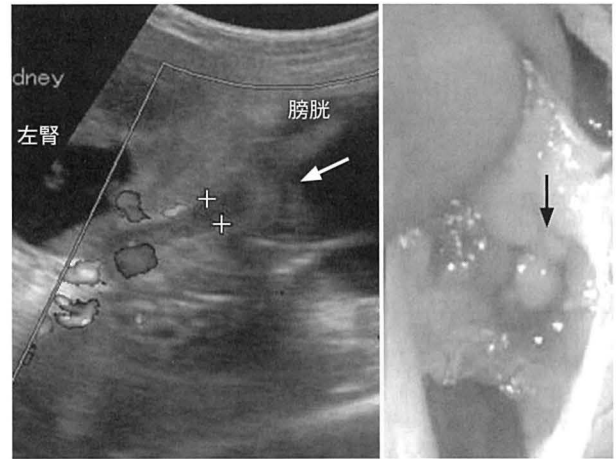


図2 尿管膀胱吻合術後の吻合部閉鎖症例の超音波画像(左)及び再手術所見(右)

左：吻合部に隆起を認め(白矢印)、左腎は再度水腎を呈す

右：吻合部の膀胱粘膜側は盲端となり(黒矢印)、尿排泄はにじむ程度であった

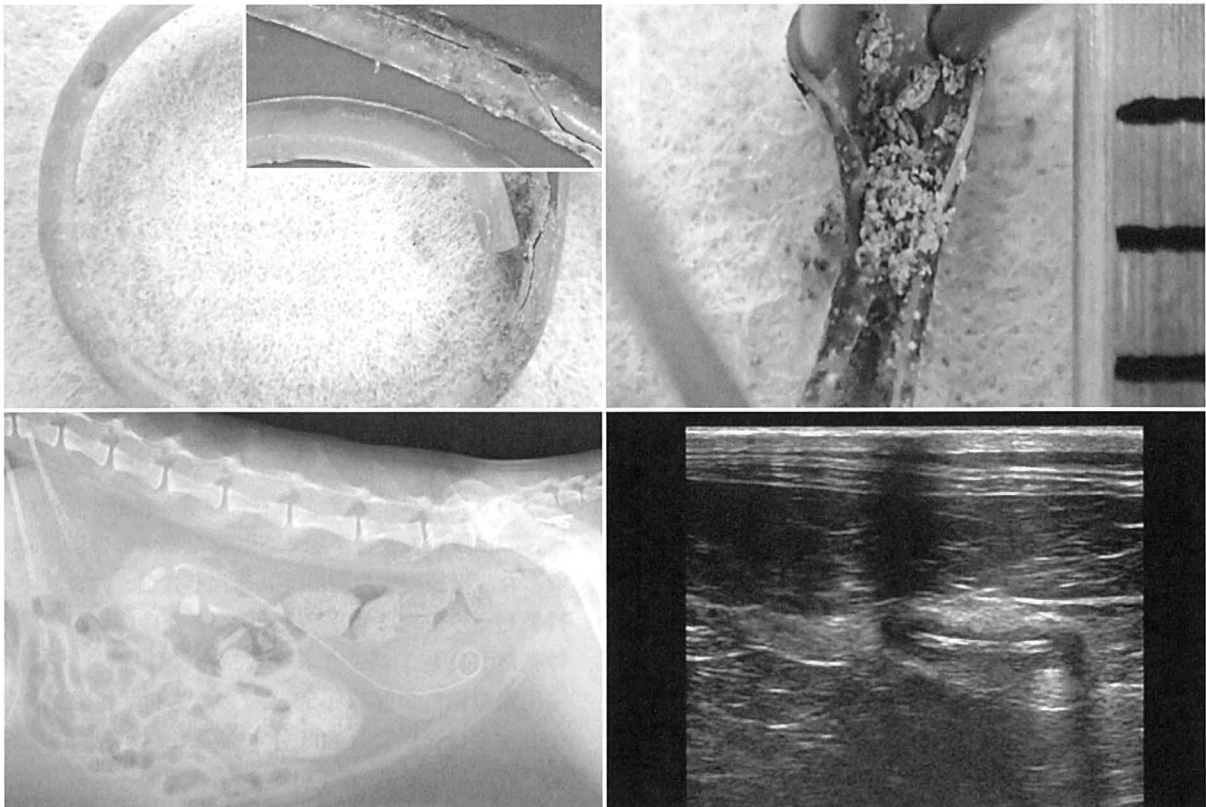


図3 尿管ステント設置術から6カ月後のステント劣化による再閉塞症例

上：摘出されたステント、劣化によるひび割れと内腔を占める石灰化物

左下：単純X線撮影では明らかなステントの異常は認められない

右下：尿管の超音波画像ではステントの細かなひび割れがわずかに確認できる

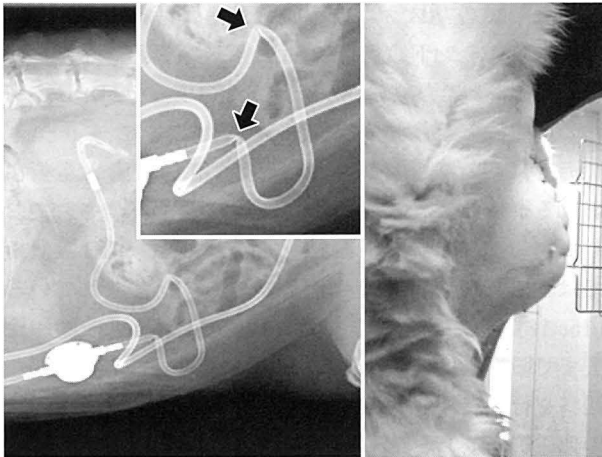


図4 SUB システム設置症例

左：術後に発生したチューブの折れ曲がり2カ所
 右：術後SUBの皮下ポート部に発生した皮下の腫大

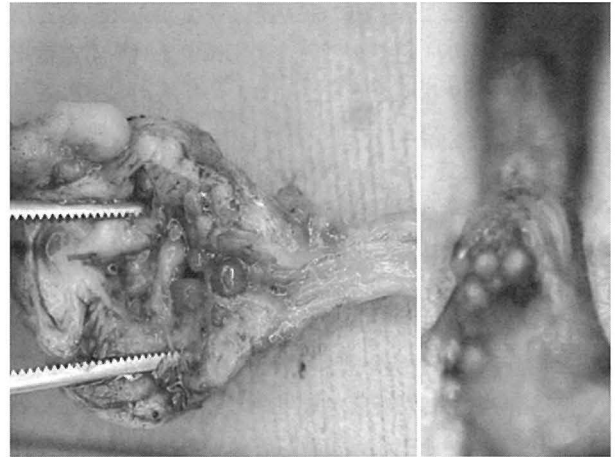


図5 尿管膀胱吻合術における切除尿管

尿管内腔に複数の結石と重度の粘膜肥厚を認める。

1尿管は膿による閉塞であった。ステント内腔の石灰化物質の分析が1例で行われ、シュウ酸カルシウムであった。その他、尿流の確保されている尿管ステントの尾側への変位が5尿管(19.2%)、一過性の血尿や頻尿が8尿管(30.8%)で認められた。

SUB設置術を行った8尿管のうち、2尿管(25.0%)においてそれぞれ1カ月後と10カ月後に砂粒物によるポート内閉塞により交換が必要となり、1尿管(12.5%)においてチューブの折れ曲がりによる閉塞のため交換が必要となった。また、1例において皮下ポート設置に関連すると思われる一過性の皮下の腫大が認められた(図4)。

尿管切開術及び尿管膀胱吻合術を合わせた手術手技における再手術が必要な合併症は17.0%であり、再手術までの術後中央値は14日であった。尿管ステント設置術とSUB設置術を合わせた症例における再手術が必要な合併症は31.0%であり、再手術までの術後中央値は150日であった。各手技の合併症発生率において尿管切開術が他の手技と比較し有意に低く($P<0.05$)、他の手技間においては発生率に有意差は認められなかった。

腎瘻設置術の結果から、結石による尿管閉塞に対する根治手術を受けなかった8症例を除く109症例における周術期の死亡例は2例(1.8%)であった。1症例において、尿管ステント設置術により尿管閉塞の解除が行われたものの、術前からの高窒素血症の改善がみられず術後7日目に死亡、その他1例が診断時すでに尿管損傷による尿腹を呈しており、整復したものの7日目に播種性血管内凝固症候群にて死亡した。1症例において術後3日目に腎性の急性腎障害を発症したが、腹膜透析にて改善を得た。その他、肺水腫の発症が3例(2.6%)に確認された。3例はいずれも対症療法にて改善した。また、一過性の乳び腹が1例、貧血による高拍出性心不全による胸水貯留が1例確認されたが、いずれも対症療法

にて改善した。

結石分析が53例の結石について行われた。シュウ酸カルシウム90~100%、リン酸カルシウム5~10%の混合結石が50例(94.3%)、5%のリン酸アンモニウムマグネシウムを含む結石が2例、成分比率不明が1例であった。

尿管の病理組織検査を26例の切除尿管で行った。尿管炎14例、過形成6例、上記の変化に繊維化の併発2例、潰瘍化2例、異常なし1例その他3例であった(図5)。

術中に、尿管が後大静脈の背側を走行する後大静脈後尿管が18例(15.1%)に認められた。右側が17例、左側1例であった。交差部での結石の停滞を認めた症例は4症例であった。

考 察

猫の尿管結石は、尿管内の結石による尿管閉塞によって罹患側の腎盂内圧が上昇することによりネフロンが障害を受け糸球体濾過量が低下し、閉塞が解除されなければ腎後性の腎障害により最終的には腎機能を失う疾患である。同様に腎後性腎障害を呈する尿道結石に代表される下部尿路閉塞疾患と異なり、左右の腎臓における機能障害の程度が症例によりさまざまであるため、診断時の病態はより複雑となり、その病態把握に苦慮することも多い。結石による閉塞を起こしている腎臓の対側腎がすでに機能障害を起こしている場合、その病態はより重篤である一方で、対側腎の機能障害がないケースで偶発的に発見された場合などでは、実際の閉塞期間や罹患腎の障害程度を十分に把握できないことも多い。本検討では、片側性の尿管結石の72.1%がすでにIRISステージII以上の高窒素血症を呈しており、片側の尿管結石であっても常に対側腎の機能低下の可能性を考慮すべきと思われる。

腎瘻設置術は、腎盂内の尿をチューブから体外へ排出することにより、速やかに尿管閉塞による高窒素血症を改善させ、全身状態を安定させるために有用な手段とされている [21, 22]。今回腎瘻設置術を行った尿管のうち 17.8% の尿管で再疎通が認められた。閉塞部位への尿の接触を避け、減圧をすることで閉塞部位の尿管粘膜の炎症が緩和されたと同時に、結石の膀胱への排石が促された可能性が考えられた。その他 68.9% の尿管については尿管閉塞に対する根治手術を行ったが、11.1% の尿管では尿生成を認めず、追加の処置は行われなかった。診察時に水腎が確認されていても腎機能が残存しているか否かは、血中クレアチニン値のみでは反対側の腎機能に大きく影響を受けるため評価が困難である。水腎側の閉塞を解除することで腎機能の改善が見込めるのか否かの判断は、すでに不可逆的な腎障害に陥っている状況に対する不要な手術を回避するためにも重要と思われる。この点においても、腎瘻設置術は有用な手段と思われた。しかし、チューブの脱落や出血、刺入部からの尿漏出などの合併症の発生も確認されており、挿入中の管理の重要性も示された。

尿管結石による尿管閉塞に対する根治手術としての各手技において、最も合併症が少なかったのは尿管切開術であった。単一の結石に対する処置には最も有用であると考えられる一方で、結石が尿管内に複数存在する等、適応とならない症例があり、他の手段を必要とする症例が多かった。尿管膀胱吻合術においては比較的術後合併症の発症が多く、再手術後に再度縫合部が狭窄する症例も存在した。病理結果が得られた切除尿管の 96.2% で尿管炎や繊維化等の異常が認められていることから、これらの組織変化が縫合部の正常な癒合を阻害しているものと考えられた。手術時に尿管炎所見が重度である症例については、他の手段を検討すべきであると考えられた。

尿管ステント設置術や SUB 設置術は従来の術式の欠点を回避できる手段であるとされ、本検討においても尿管膀胱吻合術後の吻合部狭窄症例や結石が尿管の広範囲に及ぶ症例における使用という点で良好な結果を得た。しかし、従来の手技におけるおもな合併症が縫合部の閉塞であった一方、尿管ステント設置術及び SUB 設置術に関しては術後の頻尿や血尿、デバイスの移動や閉塞、折れ曲がりといった一過性のものから、再手術を要するものまでさまざまな合併症が確認された。このことは、自己組織を使用した方法と人工物を使用した方法との違いであると考えられた。

再手術までの術後中央値は尿管切開術や尿管膀胱吻合術においては周術期～短期、尿管ステント設置術や、SUB 設置術では中～長期での発症であったことから、従来の手術手技においては術後一定の期間を経過した場合、新たな結石による閉塞の可能性を除けばその後の合

併症としてのリスクは最小限であると考えられた。一方、尿管ステント設置術や SUB 設置術に関しては、術後長期間にわたり常に閉塞や硬質化によるデバイスの劣化の可能性を考慮すべきと考えられた。

海外においても尿管ステント設置術や SUB 設置術における術後再手術を要する合併症が一定数報告されており [14-18]、ステント設置術では 27.0%、SUB 設置術では 12.7% の症例で交換が必要であったとされている [15, 16]。これらの報告では、初回の手術から交換や除去までの日数は数カ月から年単位に及び術後も定期的な観察を行うことの重要性を示している [15, 17, 18]。その他尿管ステント設置術に関しては、他の手技よりも高率に術後の頻尿や血尿が持続することがあり [23]、尿管ステントや SUB を使用する際の術前におけるインフォームは重要と思われた。人の医療で使用されている尿管ステントはメーカーにもよるが、通常 1~12 カ月での交換が推奨されている。長期に使用する場合 1 カ月ごとの評価を行うこととされているものの、明確なガイドラインはない [24]。獣医療においても現在のところ尿管ステント及び SUB における耐用年数や交換に関する詳細な検討はなされていない。本検討での本学初診時における 5 歳未満の症例は 34.2% であり、1 歳未満での発症も確認されていることから、安易なステントや SUB の使用には慎重になるべきであると思われた。

本検討における手術手技においては、いずれの手法も尿管結石による高窒素血症の改善に対しては有用であった。各術式における合併症については尿管切開術において低く、その他の手技については大きな差は認められなかった。しかし、各術式における症例の母集団に差があることや、従来の術式では対応できない症例にデバイスを使用したことが、これらの結果に影響を与えた可能性が考えられた。

周術期の死亡は 2 例 (1.7%) であり、過去の報告と比較して低いものであった [4, 7, 25]。必要に応じて術前に腎瘻設置術を行うことで早期に全身状態の安定化を図ると同時に、改善の可能性の低い不要な手術を回避できたことが要因と考えられた。また、術後、肺水腫や胸水貯留など循環動態の異常を示す症例も認められ、術前の状態の安定化と同時に、術後管理の重要性も示唆された。

猫の尿管結石の外科手術方法には、尿管ステント設置術や SUB 設置術といった新たな手法の報告も増えているものの、未だ理想的な治療手技は確立していない。ACVIM (American College of Veterinary Internal Medicine: 米国獣医内科学会) におけるコンセンサスでは [26]、猫の上部尿路閉塞には熟練した外科医による尿管ステント設置術もしくは SUB 設置術を推奨している。本検討では、いずれの手技においても高窒素血症の改善が認められ、尿管切開を除く他の手法における合

併症の発生率に大きな差は認められなかったが、起こり得る合併症にはそれぞれの特徴が示された。猫の尿管結石の治療は、一手法にこだわらず、各手技の特徴をふまえたうえで従来の手技及び尿管ステントやSUBのいずれをも選択肢に含むことのできる熟練した外科医の対応が望ましいと考えられた。

引用文献

- [1] Lekcharoensuk C, Osborn CA, Lulich JP, Albanan H, Ulrich LK, Koehler LA, Carpenter KA, Swanson LL, Pederson LA : Trends in the frequency of calcium oxalate uroliths in the upper urinary tract of cats, *J Am Anim Hosp Assoc*, 41, 39-46 (2005)
- [2] Cannon AB, Westropp JL, Ruby AL, Kass PH : Evaluation of trends in urolith composition in cats; 5230 cases (1985-2004), *J Am Vet Med Assoc*, 231, 570-576 (2007)
- [3] Kyles AE, Hardie EM, Wooden BG, Adin CA, Stone EA, Gregory CR, Mathews KG, Cowgill LD, Vaden S, Nyland TG, Ling GV : Clinical, clinicopathologic, and ultrasonographic abnormalities in cats with ureteral calculi, 163 cases (1984-2002), *J Am Vet Med Assoc*, 226, 932-936 (2005)
- [4] Kyles AE, Hardie EM, Wooden BG, Adin CA, Stone EA, Gregory CR, Mathews KG, Cowgill LD, Vaden S, Nyland TG, Ling GV : Management and outcome of cats with ureteral calculi: 153 cases (1984-2002), *J Am Vet Med Assoc*, 226, 937-944 (2005)
- [5] Wilson DR : Renal function during and following obstruction, *Annu Rev Med*, 28, 329-339 (1977)
- [6] Fink RL, Caridis DT, Chmiel R, Ryan G : Renal impairment and its reversibility following variable period of complete ureteric obstruction, *Aust NZ J Surg*, 50, 77-83 (1980)
- [7] Roberts SF, Aronson LR, Brown DC : Postoperative mortality in cats after ureterolithotomy, *Vet Surg*, 40, 438-443 (2011)
- [8] Kochin EJ, Gregory CR, Wisner E, Cain G, Gourley IM : Evaluation of a method of ureteroneocystostomy in cats, *J Am Vet Med Assoc*, 202, 257-260 (1993)
- [9] McLoughlin MA, Bjorling DE : Ureters, In, Slatter D, ed, *Textbook of Small Animal Surgery*, 3rd ed, volume 2, 1619-1628, Saunders, Philadelphia (2003)
- [10] Horowitz C, Berent A, Weisse C, Langston C, Bagley D : Predictors of outcome for cats with ureteral obstructions after interventional management using ureteral stents or a subcutaneous ureteral bypass device, *J Feline Med Surg*, 15, 1052-1062 (2013)
- [11] Berent AC : Ureteral obstructions in dogs and cats: a review of traditional and new interventional diagnostic and therapeutic options, *J Vet Emerg Crit Car*, 21, 86-103 (2011)
- [12] Adams LG : Nephroliths and ureteroliths: a new age, *New Zeal Vet J*, 61, 212-216 (2013)
- [13] Nicoli S, Morello E, Martano M, Pisoni L, Buracco P : Double-J ureteral stenting in nine cats with ureteral obstruction, *Vet J*, 194, 60-65 (2012)
- [14] Deroy C, Rossetti D, Ragrtly G, Hernandez J, Poncet C : Comparison between double-pigtail ureteral stents and ureteral bypass devices for treatment of ureterolithiasis in cats, *J Am Vet Med Assoc*, 15, 251, 429-437 (2017)
- [15] Berent AC, Weisse CW, Bagley DH, Lamb K : Use of a subcutaneous ureteral bypass device for treatment of benign ureteral obstruction in cats: 174 ureters in 134 cats (2009-2015), *J Am Vet Med Assoc*, 253, 1309-1327 (2018)
- [16] Berent AC, Weisse CW, Todd K, Bagley DH : Technical and clinical outcomes of ureteral stenting in cats with benign ureteral obstruction: 69 cases (2006-2010), *J Am Vet Med Assoc*, 244, 559-576 (2014)
- [17] Manassero M, Decambon A, Viateau V, Bedu AS, Vallefucio R, Benchekrone G, Moissonnier P, Maurey C : Indwelling double pigtail ureteral stent combined or not with surgery for feline ureterolithiasis : complications and outcome in 15 cases, *J Feline Med Surg*, 16, 623-630 (2014)
- [18] Kulendra NJ, Syme H, Benigni L, Halfacree Z : Feline double pigtail ureteric stents for management of ureteric obstruction: short-and long-term follow-up of 26 cats, *J Feline Med Surg*, 16, 985-991 (2014)
- [19] Clarke DL : Feline ureteral obstructions Part 1: medical management, *J Small Anim Pract*, 59, 324-333 (2018)
- [20] Clarke DL : Feline ureteral obstructions Part 2: surgical management, *J Small Anim Pract*, 59, 324-333 (2018)
- [21] Nwadike BS, Wilson LP, Stone EA : Use of bilateral temporary nephrostomy catheters for emergency treatment of bilateral ureter transection in a cat, *J Am Vet Med Assoc*, 217, 1862-1865 (2000)
- [22] Berent AC, Weisse CW, Todd KL, Bagley DH : Use of locking-loop pigtail nephrostomy catheters in dogs and cats: 20 cases (2004-2009), *J Am Vet Med Assoc*, 241, 348-357 (2012)
- [23] Wormser C, Clarke DL, Aronson LR : Outcome of ureteral surgery and ureteral stenting in cats: 117 cases (2006-2014), *J Am Vet Med Assoc*, 248, 518-525 (2016)
- [24] 高橋 聡, 麦谷壮一 : 尿路ステント・ガイドワイヤーの種類, *Japanese Journal of Endourology*, 27, 48-55 (2014)
- [25] Kyles AE, Stone EA, Gookin J, Spaulding K, Clary EM, Wylie K, Spodnick G : Diagnosis and surgical management of obstructive ureteral calculi in cats: 11 cases (1993-1996), *J Am Vet Med Assoc*, 213, 1150-1156 (1998)
- [26] Lulich JP, Berent AC, Adams LG, Westropp JL, Bartges JW, Osborne CA : ACVIM Small Animal Consensus Recommendations on the treatment and Prevention of Uroliths in Dogs and cats, *J Vet Med*, 30, 1564-1574 (2016)

A Single-Center Retrospective Study of Surgical Complications
and Outcomes in Feline Ureterolithiasis

Akiko TAKAYANAGI, Mika MISHINA[†], Waka HORIE
and Toshifumi WATANABE

**Department of Nephrology and Urology, Teaching Animal Hospital, Azabu University,
1-17-71 Fuchinobe, Chuo-ku, Sagamihara, 252-5201, Japan*

SUMMARY

Data from 117 cats (143 ureters) diagnosed with ureteral calculus obstruction from 2003 to 2018 at the Department of Nephro-Urology, Azabu University Veterinary Teaching Hospital, were retrospectively analyzed for surgical complications and outcomes. The incidence of surgical complications was lowest for ureterotomy (4.0%), followed by ureteroneocystostomy (27.1%), ureteral stenting (34.6%), and subcutaneous ureteral bypass (37.5%). All techniques resulted in a significant reduction in serum creatinine. The overall perioperative mortality was 1.8% in 109 cats that received radical surgery and was lower than previously reported. Preoperative percutaneous nephrostomy was useful to stabilize severely azotemic, high-anesthetic risk patients and to predict renal functional recovery after deobstruction. Because cats with ureteral calculi present with varying degrees of severity and signs of obstruction, the surgical approach should be individualized and optimized for each patient. Treatment is likely to be most successful if performed by a skilled surgeon who is proficient in all surgical techniques. — Key words : Cat, surgical complications, ureteral calculus.

[†] Correspondence to : Mika MISHINA (Department of Nephrology and Urology, Teaching Animal Hospital, Azabu University)

1-17-71 Fuchinobe, Chuo-ku, Sagamihara, 252-5201, Japan

TEL 042-754-7111 FAX 042-769-2418 E-mail : mishina@azabu-u.ac.jp

J. Jpn. Vet. Med. Assoc., 73, 657~664 (2020)