# 犬水頭症2例の脳波

| | |
|---|---|
| 誌名 | 日本獣医師会雑誌 = Journal of the Japan Veterinary Medical Association |
| ISSN | 04466454 |
| 著者名 | 七條,喜一郎<br>鈴木,實<br>竹内,崇<br>栩野,康司<br>岡本,芳晴<br>林,隆敏<br>梅村,孝司<br>島田,章則 |
| 発行元 | 日本獣医師会 |
| 巻/号 | 47巻1号 |
| 掲載ページ | p. 19-22 |
| 発行年月 | 1994年1月 |

農林水産省 農林水産技術会議事務局筑波産学連携支援センター
Tsukuba Business-Academia Cooperation Support Center, Agriculture, Forestry and Fisheries Research Council Secretariat

日本小動物獣医学会

# 犬水頭症2例の脳波

七條喜一郎　鈴木　實　竹内　崇　栩野康司　岡本芳晴
林　隆敏　梅村孝司　島田章則
鳥取大学農学部（〒680　鳥取市湖山町南4-101）

（平成5年3月30日受付・平成5年10月15日受理）

## 要　約

水頭症が疑われた犬2例について脳波および視覚誘発電位を調べたところ，高振幅徐波と，それに混在する鋭波が特徴的であり，ときに非同期的位相の波形がみられた．相互相関分析により導出部位の違いによる波形の同期性を調べると，1例では同一半球内の前後頭間の相関係数は低かった．臨床的に視覚障害が疑われた1例では，視覚誘発電位測定において反応波は消失していた．剖検では脳室系の重度の拡張および大脳皮質の菲薄化が認められた．
——キーワード：犬，脳波，水頭症．

日獣会誌　47，19～22（1994）

動物の水頭症は脳室系の拡張による周辺神経組織の形成不全や萎縮を呈する疾患である．犬および猫の水頭症は6～8週齢の若齢犬における後天性の水頭症も報告されているが[5]，奇形発生因子や遺伝的な障害によって起こる先天性の水頭症が主体であるといわれている[6]．水頭症の犬および猫の脳波（EEG）に関する報告は比較的多くみられ[1,2,8,9,11,13]，先人の報告に共通したEEGパターンは全導出に一様に出現する高振幅徐波である．また，100～200μV，2～5Hzの高振幅徐波に混在して6～12Hzの波あるいは20～25Hzの速波が出現するパターンも報告されている[12,13]．このように水頭症では種々のEEGパターンが記録され，大脳皮質が高度に菲薄化した症例では皮質各部位の機能的連絡に障害を生じるため，EEGは不規則なパターンを呈するものと考えられる．これら皮質各部位から導出されるEEGの位相関係を知る方法の一つとして相互相関分析法があるが[3,14]，犬の水頭症についての報告はなされていない．

そこで今回，著者らは先天性の高度水頭症が疑われた子犬のEEGについて相互相関分析を行い，病変との関連について検討した．また，臨床的に視覚障害の疑われた症例について視覚誘発電位（visual evoked potential, VEP）を測定した．

表1　水頭症群の臨床所見

| 症例No. | 品種 | 性 | 月齢 | 臨床所見 |
|---|---|---|---|---|
| 1 | 柴犬 | 雌 | 1.5カ月 | 頭蓋泉門の拡張をともなう頭部の拡大．瞳孔反射の消失．知覚過敏． |
| 2 | 柴犬 | 雌 | 1.5カ月 | 頭蓋泉門の拡張をともなう頭部の変形．視覚障害．X線検査にて頭蓋内は透過性減弱． |

## 材料および方法

実験には臨床症状（表1）から水頭症が疑われた1.5カ月齢の犬2例を供試し，対照群には一般健康状態に異常の認められない1カ月齢のビーグル犬3例を供試した．全例についてEEG測定を行うとともに，水頭症群の症例2および対照群の3例についてVEP測定を行った．測定に際して，症例2では鎮静を得る目的で塩酸クロルプロマジン* 5mg/kgを皮下注射したが，その他の動物には鎮静剤を投与しなかった．EEG測定は前報[15]と同様に行い，脳波計*による用紙への記録と同時に磁気テープにも記録し，シグナルプロセッサー*による相互相関分析を行った．VEP測定は遮光したシールドルーム内で行い，脳波計付属のストロボスコープにて2秒に1回の頻度で5分間の光刺激を行った．得られた反応波をシグナルプロセッサーで加算平均処理してVEP波形を求めた後，上向きの振れを陰性としてX-Yレコーダー*で記録した．

以上の測定終了後，水頭症群の2例を安楽死させ病理解剖および組織検索に供した．

## 成　績

EEG所見：水頭症群の覚醒時におけるEEGは2例ともに対照群に比べて高振幅徐波が顕著であり，鋭波が散

* 塩酸クロルプロマジン（コントミン）：吉富製薬㈱
* 脳波計1A52型：三栄測器㈱
* シグナルプロセッサー7T08：三栄測器㈱
* X-Yレコーダー8U11：三栄測器㈱

発した．症例1では前頭部に高振幅の速波が顕著であったが，後頭部および頭頂部では低振幅の速波が出現した．また，症例2における徐波は症例1よりも低周波数であり，各導出でほぼ同様の波形が出現した（図1）．水頭症群の睡眠時のEEGでは徐波の振幅がさらに増大し，しばしば500μVに達した．導出部位間での波形は，症例2ではやや同期的であったが，症例1ではときおり非同期的な波形がみられた．また，2例ともに覚醒時にみられた鋭波は減少した（図2）．

EEGの相互相関分析：睡眠状態における安定したEEGから得られた相互相関図を図3に示した．対照群の$\tau=0$での相関係数は左右前頭間および左右後頭間で0.75～0.95の高値であり，左側前後頭間および右側前後頭間では0.51～0.83とやや低値であった．症例1では全般的に低い相関係数を示した．特に，前後頭間においてその傾向が顕著であり，そのうち右側前後頭間の相関係数は0.24と低値を示し，明らかに左右差がみられた．いっぽう，症例2は対照群とほぼ同様な高い相関係数を示した（表2）．

VEP所見：対照群および症例2の左側後頭部から導

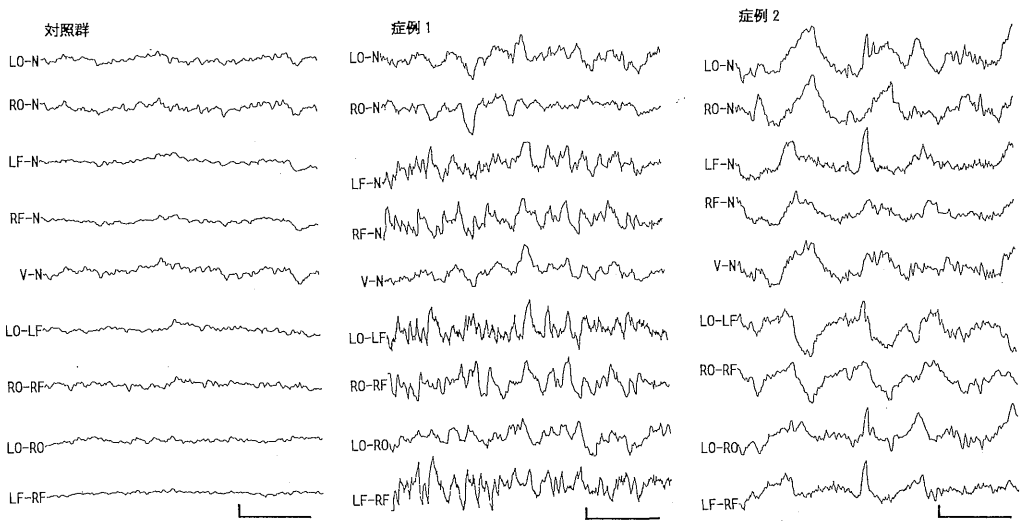


図1　対照群および水頭症例の覚醒時の脳波．キャリブレーションマークは50μV，1 secを示す．

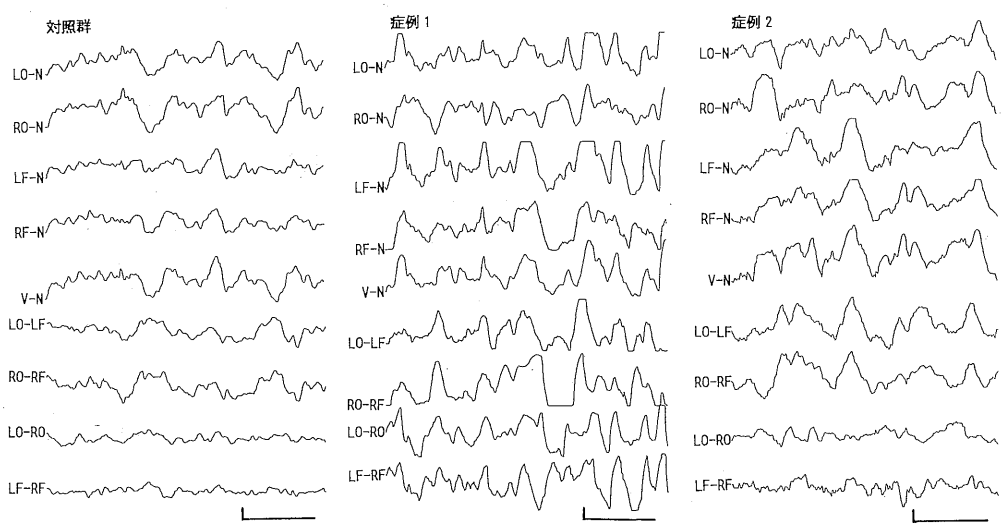


図2　対照群および水頭症例の睡眠時の脳波．キャリブレーションマークは対照群では50μV，1 sec，水頭症例では100μV，1 secを示す．

出したVEP波形を図4に示した．対照群では潜時約250msecまでに3個の明瞭な陰性ピークが出現したのに対して，症例2では明らかなピークは認められなかった．また，右側後頭部においてもほぼ同様の結果であった．

剖検所見：水頭症群の2例ではともに側脳室および第3脳室に主座する脳室系の重度の拡張と，それにともなう大脳外套および脳実質組織の菲薄化が認められた．組織学的所見では症例2において内包の高度の菲薄化あるいは消失が認められた．また，菲薄化した大脳皮質には神経細胞が残存していた．

## 考　　察

今回，EEG測定を行った水頭症の2例は脳室系の重度の拡張にともない大脳皮質の菲薄化を呈していた．そのEEG波形は500μVに達するほどの著しい高振幅徐波が特徴的であり，先人の報告[1,2,8,9,11,13]に類似する波形が記録された．水頭症の人のEEGに関する報告によると，左右非対称の波形は水頭症に特徴的な所見の1つと考えられており[10,16]，特に睡眠時には対側半球で相互に無関係な電位が出現すると述べている[16]．本実験の症例1では前後頭間において低い相関であり，視察的判読における前後頭間の波形の差異と一致していた．いっぽう症例2では導出部位間で高い相関を示し，症例1とは異なる結果であった．この相異は症例2においてより重度の病変にともなって高振幅徐波が主体のEEGパターンが出現したことから，水頭症の病変の程度に起因するものと考えられるが，今後さらに例数を増やして検討することにより，病変の程度とEEGとの関係をさらに明らかにできるものと考えられる．

VEPは網膜から大脳皮質後頭の視覚野へいたる視覚経路の機能を反映するものであるが，現在のところ動物臨床に応用される機会はあまり多くない．今回，VEP測定を行った1例では対照群にみられるようなピークは出現しなかった．人の水頭症例のVEPに関する報告によれば，両側後頭部ともに正常反応を示した例[4]，あるいは主要成分が消失した例[7]がみられ，全く異なる反応が報告されている．これらの報告[4,7]では，比較対照とした水頭無脳症例においては極めて低電位の反応が得ら

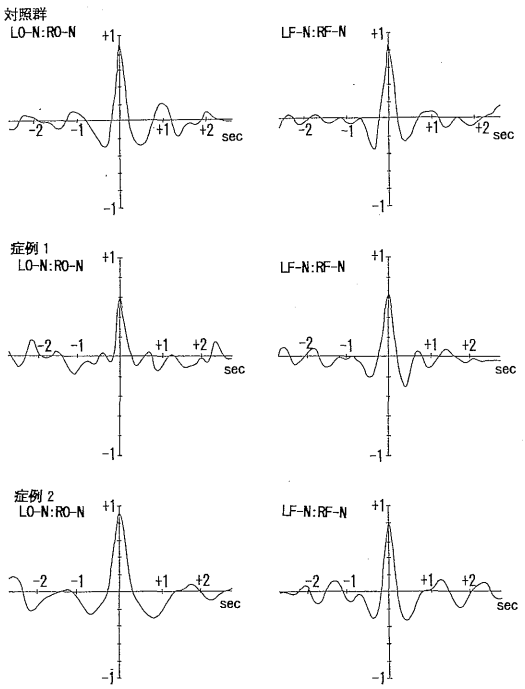


図3　対照群および水頭症例の脳波の相互相関図．

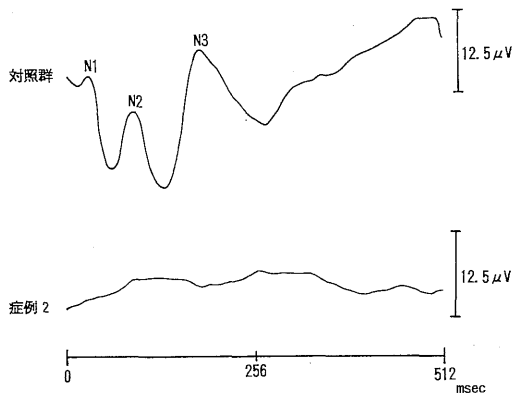


図4　対照群および症例2のVEP波形．

表2　相互相関分析における相関係数（$\tau=0$）

| 症　例 | No. | 導出channelの組合せ | | | |
|---|---|---|---|---|---|
| | | LO-N：RO-N | LF-N：RF-N | LO-N：LF-N | RO-N：RF-N |
| 対照群 | 1 | 0.75 | 0.86 | 0.56 | 0.51 |
| 対照群 | 2 | 0.89 | 0.87 | 0.61 | 0.51 |
| 対照群 | 3 | 0.78 | 0.86 | 0.62 | 0.59 |
| 症　例 | 1 | 0.59 | 0.65 | 0.46 | 0.24 |
| 症　例 | 2 | 0.92 | 0.80 | 0.67 | 0.70 |

れていることから，水頭症例のVEPでは，視覚機能に関与する組織の残存する度合いによってその波形が異なるものと思われる．本実験における症例2では皮質後頭葉が顕著に菲薄化し，内包はほぼ消失していたことから，視覚機能に関与する脳組織の残存が極めて少なかったためにVEPの反応が消失したものと考えられた．

以上に述べたように，高度水頭症の犬では大脳皮質の菲薄化にともなって位相の異なるEEG波形が記録される例がみられた．このような症例ではEEGの相互相関分析によって皮質各部の障害がより明らかになるものと思われた．また，VEP波形は視覚機能に関与する脳組織および視覚経路の残存する程度を反映すると考えられたことから，VEP測定は水頭症の病態を把握するために有用な情報をもたらすものと思われた．

## 引用文献


1) Chrisman CL : Problems in Small Animal Neurology, 115–154, Lea & Febiger, Philadelphia (1982)
2) Cunningham JG : J Am Vet Med Assoc, 158, 589–597 (1971)
3) 藤田勝三：臨床脳波，17，742–749（1975）
4) 半田郁子，小島　明，飯沼一宇ほか：臨床脳波，30，244–248（1988）
5) Higgins BC, Vandevelde M, Braund KB : Vet Path, 14, 236–246 (1977)
6) Hoerlein BF, Gage ED : Canine Neurology, Hoerlein BF ed, 3rd ed, 733–760, WB Saunders, Philadelphia (1978)
7) 角谷千登士，横田　晃，和田伸一ほか：臨床脳波，32，131–136（1990）
8) KLEMM WR, HALL CL : Am J Vet Res, 32, 1859–1864 (1971)
9) OLIVER JE, LORENZ MD：犬と猫の神経疾患，本間運隆監訳，263–283，文永堂，東京（1986）
10) 大熊輝夫：臨床脳波学，第3版，7–241，医学書院，東京（1983）
11) Prynn RB, Redding RW : J Am Vet Med Assoc, 152, 1651–1657 (1968)
12) Redding RW : Canine Neurology, Hoerlein BF ed, 3rd ed, 150–206, WB Saunders, Philadelphia (1978)
13) Redding RW, Knecht CE : Atlas of electroencephalography in the dog and cat, Praeger Pub, New York (1984)
14) 壽原健吉，鈴木宏哉：神経進歩，19，1047–1060（1975）
15) 鈴木　實，七條喜一郎，竹内　崇ほか：日獣会誌，46，37–41（1993）
16) 時実利彦，藤森聞一，島薗安雄ほか：新脳波入門，第1版，261–364，南山堂，東京（1969）


## Electroencephalogram of Two Canine Cases of Hydrocephalus


Kiichiro SHICHIJO, Minoru SUZUKI, Takashi TAKEUCHI, Yasushi TOCHINO, Yoshiharu OKAMOTO, Takatoshi HAYASHI, Takashi UMEMURA and Akinori SIMADA
Faculty of Agriculture, Tottori University, Tottori 680, Japan



### SUMMARY

Two dogs with internal hydrocephalus were examined by electroencephalography (EEG), which was characterized by diffuse and high voltage slow activities mixed with sharp waves, sometimes being not synchronious among tracings. One case showed poor correlation between the intrahemispheric different sites. In one case with clinical visual disorders, no response was seen in visual evoked potential. Autopsy revealed markedly dilated ventricles and thin cerebral cortices in the two cases.



——Key words：dog, EEG, hydrocephalus.

——*J. Jpn. Vet. Med. Assoc.* 47, 19～22 (1994)