

片側性胸水を伴う血様心嚢水貯留の乳牛の1症例

誌名	日本獣医師会雑誌 = Journal of the Japan Veterinary Medical Association
ISSN	04466454
著者	山川, 和宏 杉崎, 義一 吉林, 台 古林, 与志安 古岡, 秀文 佐々木, 直樹 石井, 三都夫 猪熊, 壽
巻/号	62巻1号
掲載ページ	p. 49-51
発行年月	2009年1月

片側性胸水を伴う血様心嚢水貯留の乳牛の1症例

山川和宏¹⁾ 杉崎義一²⁾ 吉林 台¹⁾ 古林与志安¹⁾ 古岡秀文¹⁾
佐々木直樹¹⁾ 石井三都夫¹⁾ 猪熊 壽^{1)†}

1) 帯広畜産大学畜産学部 (〒080-8555 帯広市稲田町西2線11)

2) 十勝農業共済組合 (〒089-1182 帯広市川西町基線59番地28)

(2008年2月25日受付・2008年5月23日受理)

要 約

2歳5カ月齢ホルスタイン雌乳牛が胸垂冷性浮腫、頸静脈拍動を呈し、心音聴取困難および心電図各波低電位所見から拡張型心筋症が疑われた。右胸腔には赤色変性性漏出液が多量に貯留しており、また超音波検査により心嚢水貯留を認めた。病理解剖の結果、心嚢は直径60cm大に腫大して血様心嚢水の貯留を認めたが、炎症あるいは腫瘍は認められず、血様心嚢水貯留の原因については不明であった。ただし右肩部に壊死巣を認めたことから、転倒等胸腔に強い衝撃を受けた可能性があると考えられた。心嚢水貯留が認められる場合には、心嚢腔内への出血も考慮すべき疾病のひとつであることが考えられた。——キーワード：牛、血様心嚢水、片側性胸水貯留。

日獣会誌 62, 49～51 (2009)

牛における心嚢水の貯留は、一般的に拡張型心筋症などの循環障害時にみられる漏出液、および創傷性心膜炎などの炎症性心疾患時にみられる滲出液がよく知られている [1]。いっぽう血様心嚢水の貯留は牛ではまれであり、外傷などにより血液または血様心嚢水が心膜腔内に貯留することによって、心筋拡張障害による循環障害が生じる他、急死の原因となることもある [1-3]。今回、片側性胸水と血様心嚢水の貯留を認めた乳牛の1症例に遭遇したのでその概要について報告する。

症 例

症例は北海道十勝管内で飼養されていた2歳5カ月齢のホルスタイン雌牛で、4カ月前に正常分娩した泌乳牛である。初診時(平成18年1月27日、第1病日)に発熱、肺音粗朧および下痢を認めたため、抗生物質と解熱鎮痛剤の投与による治療が行われたが好転せず、第13病日から胸部右側で心音の聴取が困難になり始めた。さらに第18病日には胸垂冷性浮腫と頸静脈拍動を認め、また心電図検査において各波が低電位を示したことから拡張型心筋症を疑い、予後不良と診断され第28病日に帯広畜産大学に搬入された。

搬入時、身体検査では体温39.2℃、心拍数120/min、呼吸数40/min、著明な胸垂の冷性浮腫、可視粘膜蒼白および心濁音界拡大を認めた。心音の聴取は左右ともに

困難であり、特に右側で顕著であった。心電図では各波が低電位を示した。血液検査では軽度の正球性正色素性貧血、白血球の左方移動、およびGGTの増加を認めたが、蛋白電気泳動像は炎症パターンを示さなかった(表1)。超音波検査においては、心嚢水貯留、心外膜へのフィブリン軽度沈着および右側胸腔内に胸水貯留が認められたが、僧帽弁および三尖弁には異常を認めず、また心室収縮および心室壁厚は十分であった(図1)。また肝臓においては後大静脈の拡張が認められた。右側胸腔から採取した胸水は赤色で、その性状は蛋白濃度1.4g/dl、赤血球数 $0.47 \times 10^6/\mu\text{l}$ 、白血球数 $1,400/\mu\text{l}$ で、有核細胞は単核球主体の変性性漏出液であった。心嚢水は採取できなかった。

病理解剖所見

搬入翌日(第29病日)に病理解剖を行った[4]。右胸腔には赤色胸水が多量に貯留し、また左胸腔には少量の漏出液貯留を認めた。心嚢は直径60cm大に腫大し、血様心嚢水の貯留が認められた(図2)。心嚢水の性状は胸水よりも血液様であり、蛋白濃度4.2g/dl、赤血球数 $3.20 \times 10^6/\mu\text{l}$ であった。

心臓は左心室壁が求心性に肥大し、右心室壁が脆弱化していたが、破裂等の損傷は認められなかった。肝臓断面はにくずく様を呈し鬱血肝の兆候を示していた。ま

† 連絡責任者：猪熊 壽(帯広畜産大学畜産学部臨床獣医学研究部門予防獣医療学分野)

〒080-8555 帯広市稲田町西2線11 ☎・FAX 0155-49-5370 E-mail: inokuma@obihiro.ac.jp

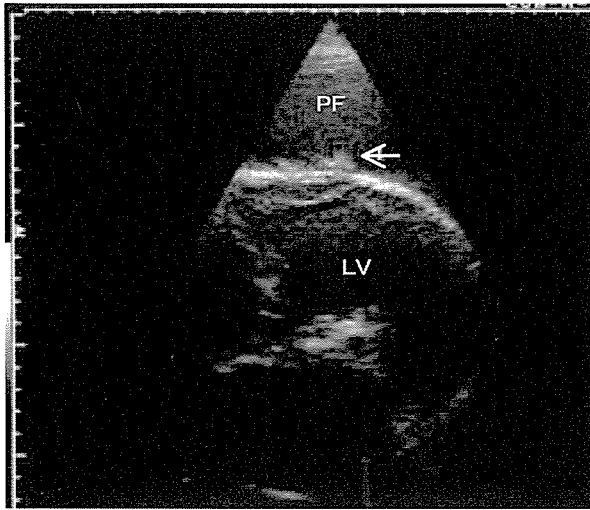


図1 左側からの心臓超音波検査所見。多量的心嚢水 (PF) 貯留と心外膜へのフィブリン沈着 (矢印) が認められた。(LV: 左心室)

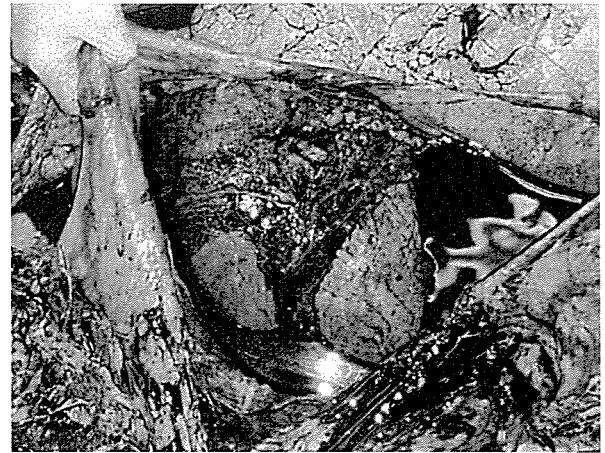

図2 病理解剖により拡張した心嚢内に多量の血様心嚢水の貯留を認めた。

表1 血液および血液生化学所見 (第28病日)

RBC	5.80 × 10 ⁶ /μl	BUN	9.1 mg/dl
Hb	8.6 g/dl	Creat	0.9 mg/dl
PCV	25.7%	AST	80 U/l
MCV	44 fl	ALP	200 U/l
MCH	14.8 pg	GGT	130 U/l
MCHC	33.5 g/dl	NEFA	450 μEq/l
Platelet	37.9 × 10 ⁴ /μl	TP	6.2 g/dl
WBC	9,200 /μl	Alb	44.8%
Sta	13%	α-glob	15.8%
Seg	72%	β-glob	12.7%
Lym	10%	γ-glob	26.7%
Mon	3%	A/G	0.81
Eos	1%		
Bas	1%		

た、右肩部に10 × 20cmの範囲で壊死病変がみられた。

考 察

本症例は臨床症状、血液所見および心電図所見から、拡張型心筋症を疑ったものであるが、心臓超音波検査における僧帽弁、三尖弁、心室収縮力、心室壁厚の評価において特段の異常を認めず、拡張型心筋症および心内膜炎は否定的であった。また血液検査所見では軽度の白血球増加が認められたものの、血清蛋白分画所見では炎症パターンが認められず、心膜炎も否定的であった。生前の検査所見から本症例の病態は、心嚢水貯留による循環障害の症状を発現しているものと考えられたが、心嚢水の採取ができなかったために、心嚢水の性状解析および貯留の原因を特定することができなかった。

病理解剖の結果、心嚢水は希釈された血液様であることが明らかとなった。この心膜腔内への血様心嚢水貯留の結果心嚢内圧が上昇し、心嚢拡張、心臓圧迫による心

室求心性肥大が、また血液の環流が妨げられることにより、鬱血肝、下顎および胸垂の浮腫が生じたと考えられた。一般に血様心嚢水の貯留は、牛での発症がまれであり、外傷性心膜炎 [1]、医原性心膜炎 [2, 5]、あるいは心臓腫瘍において発生が報告されている [6, 7]。今回の症例では心膜炎あるいは腫瘍は認められず、血様心嚢水が貯留する正確な原因については不明であったが、右肩部に壊死巣を認めたことから、転倒・強振などにより胸腔に強い衝撃を受け、微細な静脈が損傷したことにより心膜腔内に慢性的な出血が生じた可能性があると考えられた。なお心嚢水には凝血塊はみられず、また赤血球数と蛋白濃度は末梢血の3分の2程度に希釈されていたため、心嚢水には、慢性的な出血に加えて循環障害による漏出液も混在していると考えられた。

また片側性胸水貯留の原因として、医学領域では腫瘍、膿胸、リンパ管拡張などが知られているが [8, 9]、牛では片側性乳瀰胸が報告されているのみである [10]。今回の症例では赤色変性性漏出液が右側に多量に貯留していた。胸水が変性性漏出液であることについては、心嚢水貯留による循環障害がそのおもな原因であると考えられるが、右側だけに貯留した原因については特定できなかった。ただし胸水は赤血球を含んだ赤色であったことから、転倒・強振が関与している可能性は否定できない。

下顎および胸垂の浮腫、心電図での低電位など、拡張型心筋症様の症状が認められる症例において、心臓超音波検査で心嚢水の貯留が認められた場合には、心嚢腔内への出血も考慮すべき原因のひとつであることが考えられた。

本症例報告は帯広畜産大学および十勝農業共済組合との共同研究により行われた。

引用文献

- [1] Rdotitis OM, Gay CC, Blood DC, Hinchcliff KW : Diseases of the Heart, Veterinary Medicine-A text book of the diseases of cattle, sheep, pigs, goats and horses, 380-394, WB Saunders Co, Philadelphia (2000)
- [2] Jesty SA, Sweeney RW, Dolente BA, Reef VB : Idiopathic pericarditis and cardiac tamponade in two cows, J Am Vet Med Assoc, 226, 1555-1558 (2005)
- [3] Pierson RE, Jensen R, Lauerman LH, Saari DA, Brady PM, McChesney AE, Horton DP : Sudden deaths in yearling feedlot cattle, J Am Vet Med Assoc, 169, 527-529 (1976)
- [4] 日本獣医病理学会編 : 病理解剖, 獣医病理学実習マニュアル, 12-31, 学総社, 東京 (2004)
- [5] Firshman AM, Sage AM, Valberg SJ, Kaese HJ, Hunt L, Kenney D, Sharkey LC, Murphy MJ : Idiopathic hemorrhagic pericardial effusion in cows, J Vet Intern Med, 20, 1499-1502 (2006)
- [6] Takasu M, Shirota K, Uchida N, Iguchi N, Nishii N, Ohba, Y, Maeda S, Miyazawa K, Murase T, Kitagawa H : Pericardial mesothelioma in a neonatal calf, J Vet Med Sci, 68, 519-521 (2006)
- [7] 江口麻衣子, 森田剛仁, 澤田倍美, 島田章則, 寺谷真奈美, 佐藤耕太, 日笠喜朗 : 心外膜原発悪性中皮腫の牛1例, 日獣会誌, 57, 239-242 (2004)
- [8] Faith T, Selim Y, Mesut A, Dermirel YN, Yuksel P : An unusual cause of unilateral pleural effusion in the setting of aortic stenosis : acute myeloid leukemia, Int Med, 46, 325-327 (2007)
- [9] Varsao S, Edelstein E, Gendel B, Smorzik J : Bilateral and Unilateral spontaneous massive hemothorax as a presenting manifestation of rare tumors, Respiration, 70, 214-218 (2003)
- [10] Pusterla N, Pusterla JB, Thür B, Rüschi P : Chylothorax in a calf, Tierarztl Prax, 24, 554-558 (1996)

Blood-Like Pericardial Fluid with Unilateral Pleural Effusion in a Dairy Cow

Kazuhiro YAMAKAWA*, Giichi SUGISAKI, Jilintai, Yoshiyasu KOBAYASHI,
Hidefumi FURUOKA, Naoki SASAKI, Mitsuo ISHII
and Hisashi INOKUMA†

* *Obihiro University of Agriculture and Veterinary Medicine, Inada, Obihiro, 080-8555, Japan*

SUMMARY

A Holstein cow (two years and five months old) with jugular vein distension and non-inflammatory edema in the brisket showed decreased heart sound and abnormal waves on an electrocardiogram. Dilated cardiomyopathy was suspected. Unilateral pleural effusion was recovered from the right pleural cavity and found to be degenerated transudations. An ultrasonic cardiogram detected pericardial fluid. A pathological examination revealed that the pericardial cavity was enlarged with a diameter of 60cm. Blood-like fluid was recovered with no cells of inflammation or neoplasia. Although the cause of bloody pericardial fluid remains unknown, unilateral pleural and pericardial effusion can result from physical trauma to the thoracic cavity. Findings suggest hemorrhaging into the pericardial cavity should be listed in the differential diagnosis as a cause of pericardial effusion. — Key words : cow, blood-like pericardium, unilateral pleural effusion.

† *Correspondence to : Hisashi INOKUMA (Department of Veterinary Clinical Science, Obihiro University of Agriculture and Veterinary Medicine)
Inada, Obihiro, 080-8555, Japan
TEL · FAX 0155-49-5370 E-mail : inokuma@obihiro.ac.jp*

J. Jpn. Vet. Med. Assoc., 62, 49 ~ 51 (2009)