

多発性気管支嚢胞の犬の1例

誌名	日本獣医師会雑誌 = Journal of the Japan Veterinary Medical Association
ISSN	04466454
著者	田中, 誠悟 秋吉, 秀保 中込, 拓郎 青木, 美香 白石, 佳子 桑村, 充 山手, 丈至 大橋, 文人
巻/号	63巻12号
掲載ページ	p. 950-953
発行年月	2010年12月

多 発 性 気 管 支 囊 胞 の 犬 の 1 例

田中誠悟¹⁾ 秋吉秀保¹⁾ 中込拓郎¹⁾ 青木美香¹⁾ 白石佳子²⁾桑村 充¹⁾ 山手丈至¹⁾ 大橋文人^{1)†}

1) 大阪府立大学大学院生命環境科学研究科 (〒598-8531 泉佐野市りんくう往来北1-58)

2) 大阪府 開業 (しろくま動物病院: 〒584-0066 富田林市錦織北2-10-6)

(2010年5月17日受付・2010年9月2日受理)

要 約

9歳齢の雌のポメラニアンが、約1年前からの発咳を主訴に近医を受診した。近医での加療中に状態の悪化を認めたため、精査・治療を希望し大阪府立大学獣医臨床センターに来院した。初診時、重度呼吸困難を呈し、興奮時のチアノーゼを認めた。呼吸音は後葉周辺部のみで聴診され、亢進が認められた。一般身体検査およびX線検査では肺気腫を疑った。CT検査では、胸腔内の大部分を占める嚢胞性病変と、一部に正常な肺の存在を確認したため、外科的切除を考慮し試験的開胸術を実施した。開胸下にて切除可能部位を切除後、残存した嚢胞に対して縫縮術を施した。切除組織は病理組織学的に気管支嚢胞と診断された。術後8日目には呼吸状態もやや改善し、歩行可能となるなど、良好に回復した。——キーワード：犬，気管支嚢胞，縫縮術。

日獣会誌 63, 950～953 (2010)

人における気管支嚢胞はおもに縦隔や肺実質内に発生する先天性嚢胞性疾患で、胎生期の前腸または気管支管支樹からの異常発生に由来すると考えられている [1, 2]。多くは無症状で剖検時などに偶発的に発見されるが、嚢胞が拡大し周囲組織を圧迫すると発咳や呼吸困難などの臨床症状を示す。肺実質内に発生した気管支嚢胞は、X線検査や発生部位からでは肺気腫との鑑別は非常に困難である。臨床症状を示す気管支嚢胞に対する一般的な治療法は外科的な病変部の切除である [3]。

いっぽう、犬では肺実質内気管支嚢胞について数例のみ報告されている [4, 5]。これらの報告ではいずれも外科的切除が適応され、良好な治療成績が得られている。しかしながら、胸腔内全域におよぶ多発性気管支嚢胞に関しての報告はなく、その病態や治療法など詳細は不明である。今回われわれは、胸部X線検査において肺気腫が疑われたが、CT検査によって気管支嚢胞と仮診断し、嚢胞の外科的切除ならびに縫縮を行うことで良好に経過した多発性気管支嚢胞の症例について報告する。

症 例

症例は9歳、雌、ポメラニアン、体重4.2kg。発咳を主訴に近医を受診し、対症療法によって症状は改善し

た。13カ月後、発咳・呼吸困難を主訴に再度近医を受診し、アミノフィリン、ラミプリル、オフロキサシンの投与などの内科的治療には反応せず、呼吸状態の悪化を認めたため、精査を希望し、大阪府立大学獣医臨床センターに来院した。

初診時一般身体検査所見：来院時、重度の呼気性の呼吸困難を呈しており、興奮時にチアノーゼを認めた。奇異性呼吸により、正常な呼吸ができずに呼吸困難を呈している様子であった。聴診にて呼吸音は後葉周辺部のみで聴診され、亢進が認められた。心拍数180回/分と増加を認めたが、心音に異常を認めず、体温は38.5℃であった。

血液検査所見：WBC (23,700/ μ l) の上昇、総蛋白 (5.3g/dl) とアルブミン (1.9g/dl) の低下を認めた。CRPは14mg/dlと高値を示した。また、静脈血を用いた血液ガス分析ではpH (7.262) の低下、ならびにpCO₂ (52.9mmHg) の上昇を認めた。その他、RBC (765 × 10³/ μ l)、ヘマトクリット値 (51.5%) など検査所見に著変を認めなかった。

胸部X線検査所見 (図1A, B)：側像では、肺野のX線透過性の亢進、横隔膜の扁平化、肺野に空気を含有した境界明瞭な大含気胞が認められた。肺野の背尾側には

† 連絡責任者：大橋文人 (大阪府立大学大学院生命環境科学研究科獣医学専攻獣医外科学教室)

〒598-8531 泉佐野市りんくう往来北1-58 ☎ FAX 072-463-5460 E-mail: ohashi@vet.osakafu-u.ac.jp

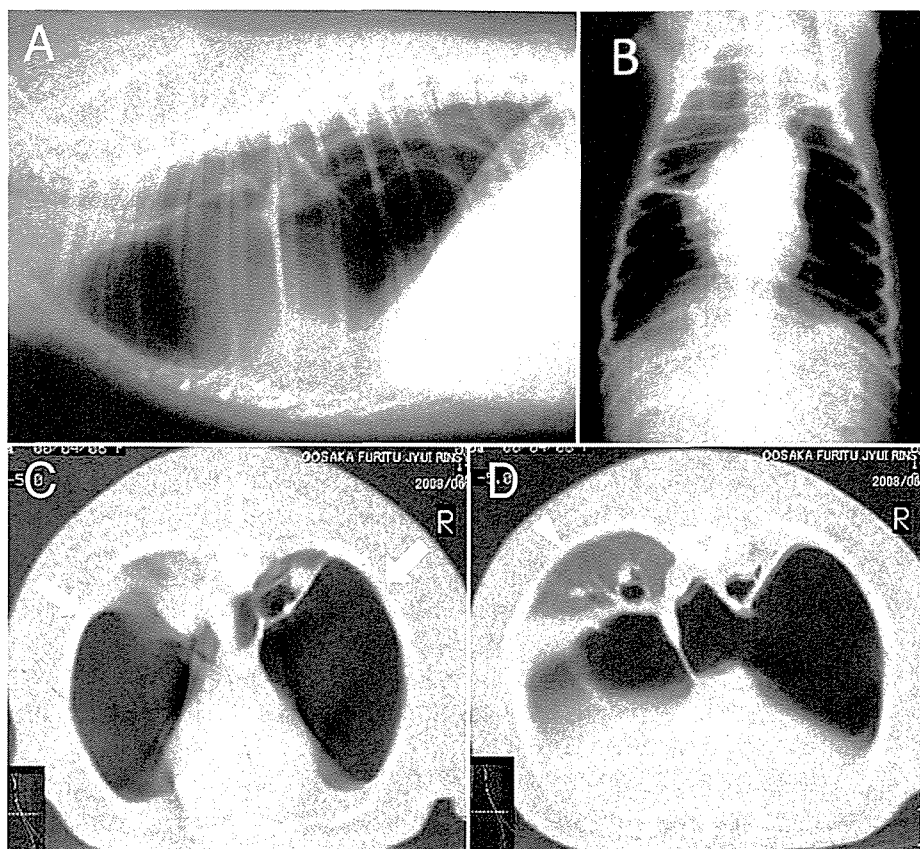


図1 初診時胸部X線および第10病日胸部CT検査像

- A：側像において、肺野のX線透過性の亢進、横隔膜の扁平、肺野に空気を含有した境界明瞭な大含気泡が認められた。
- B：背腹像において、樽状の胸郭他、側像と同様の所見を認めた。
- C：CT検査において胸腔内の大部分を占める空気を含有した被膜に覆われた嚢胞（矢印）を認めた。
- D：肺野の左尾側に正常な肺組織（矢頭）が確認された。

血管紋理が認められ、正常な肺の存在が示唆された。背腹像では、側像にて認められる所見に加えて、樽状の胸郭を認めた。これらX線検査所見から、肺気腫の可能性を疑った。本症例のこれまでの経過、重篤な臨床症状ならびにX線検査所見から、内科的治療では改善の見込みが低いと推察されたため、胸部CT検査により胸腔内の精査を行い、病変部の外科的切除の適否について評価した。

CT検査所見（図1C, D）：第10病日に十分な酸素化後、全身麻酔下にて胸部CT検査を実施した。胸部CT検査において胸腔内の大部分を占める空気を含有した嚢胞性病変と、肺野の左尾側に正常な肺組織が確認された。

CT検査所見から、本症例を気管支嚢胞と仮診断し、開胸下での嚢胞切除を試みた。

術中所見：胸骨正中切開による開胸下において、胸腔全体を占拠する状態でベンチレーションに合わせて膨張・収縮している嚢胞ならびに嚢胞に付着する肺組織を確認した（図2A）。嚢胞切除のため、嚢胞基部をサテンスキー鉗子にて鉗圧し、付着している肺への空気の流入

の有無を確認した。鉗圧後、正常肺への空気の流入が確認できた嚢胞に関しては切除可能と考え、嚢胞を切除した。基部の鉗圧後、正常肺への空気の流入が確認できなかった嚢胞に関しては嚢胞が気道の役割をもっていると判断し、残存肺の容積も考慮し、切除は行わず、嚢胞縫縮術を実施するにとどめた。縫縮部位の感染を予防するために滅菌生理食塩水にて縫縮部位を洗浄し、空気の漏洩がないことを確認後、胸腔内に排液チューブを設置し、定法に従い閉胸した。

病理組織検査所見（図2B, C）：気管支上皮に内張りされた嚢胞形成が認められた。嚢胞周囲では平滑筋と結合組織がみられたが、ごく一部にしか気管支軟骨を認めなかった。病理組織学的に気管支嚢胞と診断された。

経過：術後、症例の呼吸状態は大幅に改善した。手術翌日（第11病日）に実施した胸部X線検査では術前に認められた肺野のX線透過性の亢進、横隔膜の扁平化、境界明瞭な大含気泡、樽状の胸郭といった所見を認めず、左前葉前部と左後葉付近には、正常な肺に近い陰影が確認され、肺が含気していると考えられた。いっぽ

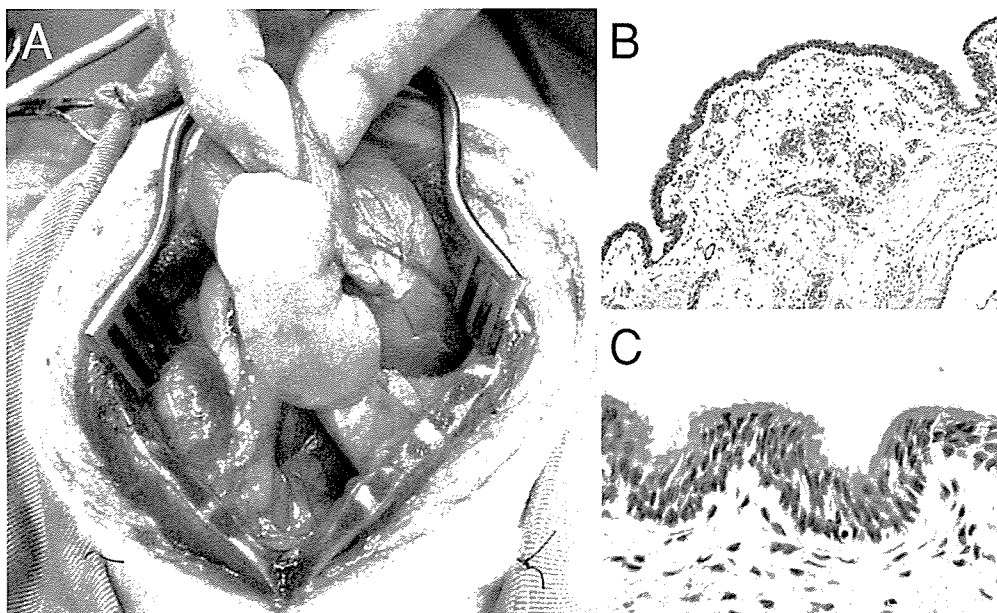


図2 術中所見ならびに切除嚢胞の病理組織検査像

- A：嚢胞辺縁部に正常な肺組織が存在していることが確認された。
- B：嚢胞は気管支上皮，結合組織および平滑筋で内張されていた。気管支軟骨は一部にしか認められなかった（矢頭）（HE染色 ×10）。
- C：Bの拡大写真，線毛を有する気管支上皮に覆われている（HE染色 ×40）。

う、右肺野においては不透過性の亢進が認められ無気肺が疑われた。術後4日間は、セファレキシム、トラネキサム酸、カルプロフェン、ジプロフィリンを投与した。術後、低アルブミン（1.3g/dl）を示したため、血漿輸液を実施した。術後、胸腔内ドレーンチューブからの排液は徐々に減少し、4日目に抜去した。ICU内の酸素濃度を徐々に減少し、大気中でも問題なく生活できることが確認され、一般状態も良好に経過したため、セファレキシム、カルプロフェン、ジプロフィリンを処方し、退院とした。

術後14日目には、食欲も以前と同様に改善し、散歩も可能になったとの稟告であった。術創は良好で、抜糸を行った。

術後28日目、症例の状態は引き続き良好に経過しているため、ジプロフィリンを28日間処方し、本院での治療は終了とした。

術後155日現在、良好に経過している。

考 察

肺実質内に発生した気管支嚢胞は、X線検査や発生部位からでは肺気腫との鑑別は非常に困難で、確定診断は病理組織学的検査に委ねるしかない。これらのことから、小動物臨床の現場では気管支嚢胞が見過ごされている可能性があり、症例報告が少ないことの一因と考えられる。

肺気腫におけるX線検査所見は①横隔膜ラインの扁平

化、②胸郭の拡大像、③肺野のX線透過性の亢進、④心陰影の縮小化、⑤胸骨と右心室壁とのスペースの拡大、⑥縮小化した細い肺の動静脈陰影である[6]。本症例では胸部X線検査において①、②、③の所見を認め、気管支嚢胞との診断は困難であった。いっぽう、CT検査では、被膜に覆われた含気嚢胞を明瞭に確認することが可能で、人と同様に気管支嚢胞の診断におけるCT検査の有用性は高いものと考えられた[6]。

人における気管支嚢胞の治療は、病変部の外科的切除であり、比較的良好な予後が期待できる[3]。犬においても、過去の報告では、嚢胞の外科的切除が適用され、良好な予後が得られていた[4, 5]。本症例では、重度の多発性気管支嚢胞であり、病変部が肺全体に及んでいたため、単純に嚢胞の外科的切除を行うと肺の全摘出術になる可能性があった。そのため、嚢胞基部を鉗圧して、残存肺組織への空気の流入を確認することで、正常な肺組織が存在しない嚢胞には切除術を適応し、肺組織が残存している嚢胞には縫縮術を選択した。従来の気管支嚢胞に対する治療法は単純な切除術のみであり、本症例のように嚢胞切除ならびに縫縮術を組み合わせた治療法は認められない。今後、症例を蓄積し検討する必要があるものの、重度な多発性気管支嚢胞を有する症例では、嚢胞切除ならびに縫縮術による救命的外科的治療も選択肢となり得ると考えられる。

最後に、病理組織学的検査において、切片作製などの技術を提供いただいた狗巻和男氏に感謝する。

引用文献

[1] Berrocal T, Madrid C, Novo S, Gutiérrez J, Arjonilla A, Gómez-León N : Congenital anomalies of the tracheobronchial tree lung and mediastinum : embryology radiology and pathology, *Radiographics*, 24, e17 (2004)

[2] 清水興一 : 鼻腔・喉頭・肺・気管・気管支 I, 現代病理学大系, 第1版, 147-148, 中山書店, 東京 (1993)

[3] Aktoğlu S, Yuncu G, Halilçolar H, Ermete S, Buduneli T : Bronchogenic cysts, clinicopathological presentation and treatment, *Eur Respir J*, 9, 2017-2021

(1996)

[4] Dahl K, Rørvik A M, Lanageland M : Bronchogenic cyst in a German shepherd dog, *J Small Anim Pract*, 43, 456-458 (2002)

[5] Teunissen GH : Mediastinal cyst in a dog, *Tijdschr Diergeneesk*, 102, 8, 525-530 (1977)

[6] Yeun-Chung Chang, Yih-Leong Chang, Ssu-Yuan Chen, Teh-Chen Wang, Pan-Chyr Yang, Hon-Man Liu, Yung-Chie : Intrapulmonary Bronchogenic Cysts, Computed Tomography, Clinical and Histopathologic Correlations, *Journal of the Formosan Medical Association*, 106, 1, 8-15 (2007)

A Canine with Multiple Bronchogenic Cysts

Seigo TANAKA*, Hideo AKIYOSHI, Takurou NAKAGOME, Mika AOKI, Yoshiko SIRAIISHI, Mitsuru KUWAMURA, Joji YAMATE and Fumihito OHASHI†

* School of Life and Environmental Sciences, Osaka Prefecture University, 1-58 Rinku-ouraikita, Izumisano, 598-8531, Japan

SUMMARY

A nine-year-old female Pomeranian presented with a one-year history of intermittent episodes of coughing. Clinical signs included severe dyspnea and cyanosis. Breath sounds were loud only around the caudal lobe of the lung. The clinical signs and a radiological examination of the thorax indicated that the dog had pulmonary emphysema. Computed tomography of the thorax revealed a large rounded area of radiolucency surrounded by a thin radiopaque structure. We resected several resectable vesicular structures and sutured other unresectable vesicular structures. Histological examination revealed multiple cysts lined by bronchial epithelia, with some cartilage and connective tissues. The dog recovered well after surgery and survived with no signs of respiratory illness. — Key words : Bronchogenic cyst, Dog, Suture.

† Correspondence to : Fumihito OHASHI (Graduate School of Life and Environmental Sciences, Osaka Prefecture University) 58-1 Rinku-ouraikita, Izumisano, 598-8531, Japan
TEL · FAX 072-463-5460 E-mail : ohashi@vet.osakafu-u.ac.jp

J. Jpn. Vet. Med. Assoc., 63, 950 ~ 953 (2010)

日本小動物獣医学会誌編集委員会委員

【編集委員】

- ◎西村 昌数 (帯広畜産大学名誉教授)
- 中市 統三 (山口大学農学部教授)
- 宇塚 雄次 (岩手大学農学部教授)
- 西村 亮平 (東京大学大学院農学生命科学研究科教授)
- 大和 修 (鹿児島大学農学部教授)
- 稲葉 陸 (北海道大学大学院獣医学研究科教授)
- 今井 壯一 (日本獣医生命科学大学獣医学部教授)
- 梅村 孝司 (北海道大学大学院獣医学研究科教授)

- 川村 清市 (北里大学名誉教授)
 - 関崎 勉 (東京大学大学院農学生命科学研究科教授)
 - 月瀬 東 (日本大学生物資源科学部教授)
 - 遠矢 幸伸 (日本大学生物資源科学部教授)
 - 中山 裕之 (東京大学大学院農学生命科学研究科教授)
 - 森友 靖生 (東海大学阿蘇校舎農学部教授)
- (◎委員長, ○副委員長)

『* 投稿を希望される方は, 日本獣医師会学会学術誌投稿規程 (本誌961頁) 及び日本獣医師会学会学術誌投稿の手引き (本誌965頁) をご参照ください』