

乳牛の蹄底潰瘍に対する多血小板血漿混合アルギン酸ゲルの蹄底再生効果

誌名	日本獣医師会雑誌 = Journal of the Japan Veterinary Medical Association
ISSN	04466454
著者	田邊, 貴史 都築, 直 徐, 鍾筆 石井, 三都夫 山田, 一孝 羽田, 真悟 田畑, 泰彦 佐々木, 直樹
巻/号	65巻5号
掲載ページ	p. 345-349
発行年月	2012年5月

乳牛の蹄底潰瘍に対する多血小板血漿混合 アルギン酸ゲルの蹄底再生効果

田邊貴史¹⁾ 都築 直^{1), 2)} 徐 鍾筆^{1), 2)} 石井三都夫¹⁾ 山田一孝¹⁾
羽田真悟¹⁾ 田畑泰彦³⁾ 佐々木直樹^{1)†}

- 1) 帯広畜産大学臨床獣医学研究部門 (〒080-8555 帯広市稲田町西2線11)
2) 岐阜大学大学院連合獣医学研究科 (〒501-1112 岐阜市柳戸1-1)
3) 京都大学再生医科学研究所生体組織工学研究部門 (〒606-8507 京都市左京区聖護院
川原町53)

(2011年10月21日受付・2012年1月4日受理)

要 約

蹄底潰瘍に対する多血小板血漿 (Platelet rich plasma, 以下PRP) 混合アルギン酸ゲルの蹄底角質再生効果を検討した。前日に蹄底潰瘍罹患牛から採血を行い、約5倍の血小板数となるようにPRPを調整した。蹄底潰瘍罹患牛7頭の11蹄に対し、6蹄にPRP混合アルギン酸ゲル (PRP群) を処置し、残りの5蹄にアルギン酸ゲルのみ (コントロール群) を塗布した。塗布後1週目、2週目並びに3週目の経過を観察し、蹄底の欠損割合、病変スコア並びに圧痛スコアを記録し、治療効果を比較検討した。PRP群ではコントロール群と比較して塗布後全週において欠損割合、病変スコア並びに圧痛スコアが有意に低値を示し、病変部の良化が認められた。以上のことから、PRP混合アルギン酸ゲルは乳牛の蹄底潰瘍に有効であることが明らかとなった。——キーワード：乳牛、多血小板血漿、蹄底潰瘍。

日獣会誌 65, 345～349 (2012)

乳牛の蹄底潰瘍は蹄底及び蹄踵接合部の軸側よりの真皮に出血と角質の欠損が生じて潰瘍化し、しばしば二次感染を生じる [1]。蹄底潰瘍罹患牛は重度の跛行と泌乳量の減少を示し、経済的損失がきわめて大きい。蹄底潰瘍の治療はおもに、罹患部の圧迫を除くことを目的とした削蹄並びに同肢健康蹄へのブロックの装着 [2] などが用いられている。しかし、治癒には長期間を要し、新しい治療法の開発が期待されている。

近年、血小板にはepithelial growth factor (EGF), transforming growth factor- β (TGF- β), fibroblast growth factor (FGF) などの成長因子が含まれていることが報告されている [3]。この血小板を高濃度に濃縮したPRPは、種々の動物において腱、筋肉、骨及び軟骨などの再生に用いられている [4]。またPRPは自己血由来であるため、副作用も少なく安全に使用可能である [5]。アルギン酸ナトリウムはカルシウムなどの2価の陽イオンによって容易にゲル化するため、創傷被覆

材, drug delivery system (DDS) 及び歯科用の印象材などの幅広い目的で使用されている [6]。

本研究では、乳牛の蹄底潰瘍に対してPRP混合アルギン酸ゲルを処置し、その蹄底再生効果を検討した。

材料及び方法

供試牛は十勝地域の同一のタイストール飼育牧場において飼養されている蹄底潰瘍罹患牛7頭であり、その11蹄 (年齢 4.57 ± 1.50 歳, 産次数 2.86 ± 1.25) を供試した。そのうち6蹄をPRP群 (年齢 4.8 ± 1.6 歳, 産次数 2.8 ± 1.32) とし、5蹄をコントロール群 (年齢 3.8 ± 0.98 歳, 産次数 2.6 ± 1.2) とした。これらの症例は治療群とコントロール群に交互に割り振った。

処置日前日にACD溶液 (BDパキュテイナ採血管, 日本ベクトン・ディッキンソン(株), 東京) 入りのシリンジを用いて罹患牛より20mlの採血を行い、プレイン採血管 (ペノジェクト真空採血管, テルモ(株), 東京) に分

† 連絡責任者：佐々木直樹 (帯広畜産大学臨床獣医学研究部門大動物外科学研究室)

〒080-8555 帯広市稲田町西2線11 ☎・FAX 0155-49-5378 E-mail: naoki@obihiro.ac.jp

注した。まず採血した血液の血小板数を測定し、残りの血液を冷却遠心分離機を用いて1,500rpm、10℃の条件下で10分間遠心分離した。遠心分離終了後、マイクロピペットを用いて上清を吸引して、この部分を15mlの

ファルコンチューブ (labcon 15ml 遠沈管, (株)イナ・オブティカ, 大阪府) に移した。白血球の膜であるパフィコートの上下0.5mlずつを慎重に吸い、別のファルコンチューブに移し、ふたたび冷却遠心分離機を用いて3,000rpm、10℃の条件下で15分間遠心分離を行った。遠心分離終了後、マイクロピペットを用いて上清を慎重に吸い捨て、パフィコートの上下0.5mlずつを吸引し、PRPを作製した。血小板数は平均 $1.22 \pm 0.41 (\times 10^6/\mu l)$ であった。

アルギン酸ナトリウム (アルギン酸ナトリウム, (株)キミカ, 東京都) の粉末を5%となるように約60℃の蒸留水に溶解し、ペースト状とした。このアルギン酸ペーストにPRP溶液1mlを混和し、十分に混合した。さらに10%の塩化カルシウム水溶液を約0.1ml滴下しゲル化させた (図1)。

供試牛を柵場内保定後、肢を挙上して削蹄師が削蹄後、蹄の潰瘍部周辺を洗浄した。その後、欠損部にPRP混合アルギン酸ゲルを塗布し、プラスチック性フィルム (ディスプレイザブル長手袋DX, フジタ製薬(株), 東京) を巻き、その上に自着性包帯 (coban, 住友スリーエム(株), 東京) を装着した (図2, PRP群)。コントロール群はアルギン酸ゲルのみを塗布し、後の処置はPRP群と

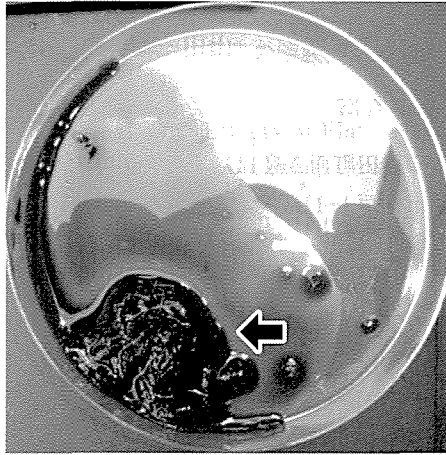

図1 PRP混合アルギン酸ゲル：アルギン酸ペーストにPRPを混和し、カルシウムイオンを加えてゲル状にした。矢印：ゲル状になったPRP混合アルギン酸ゲル

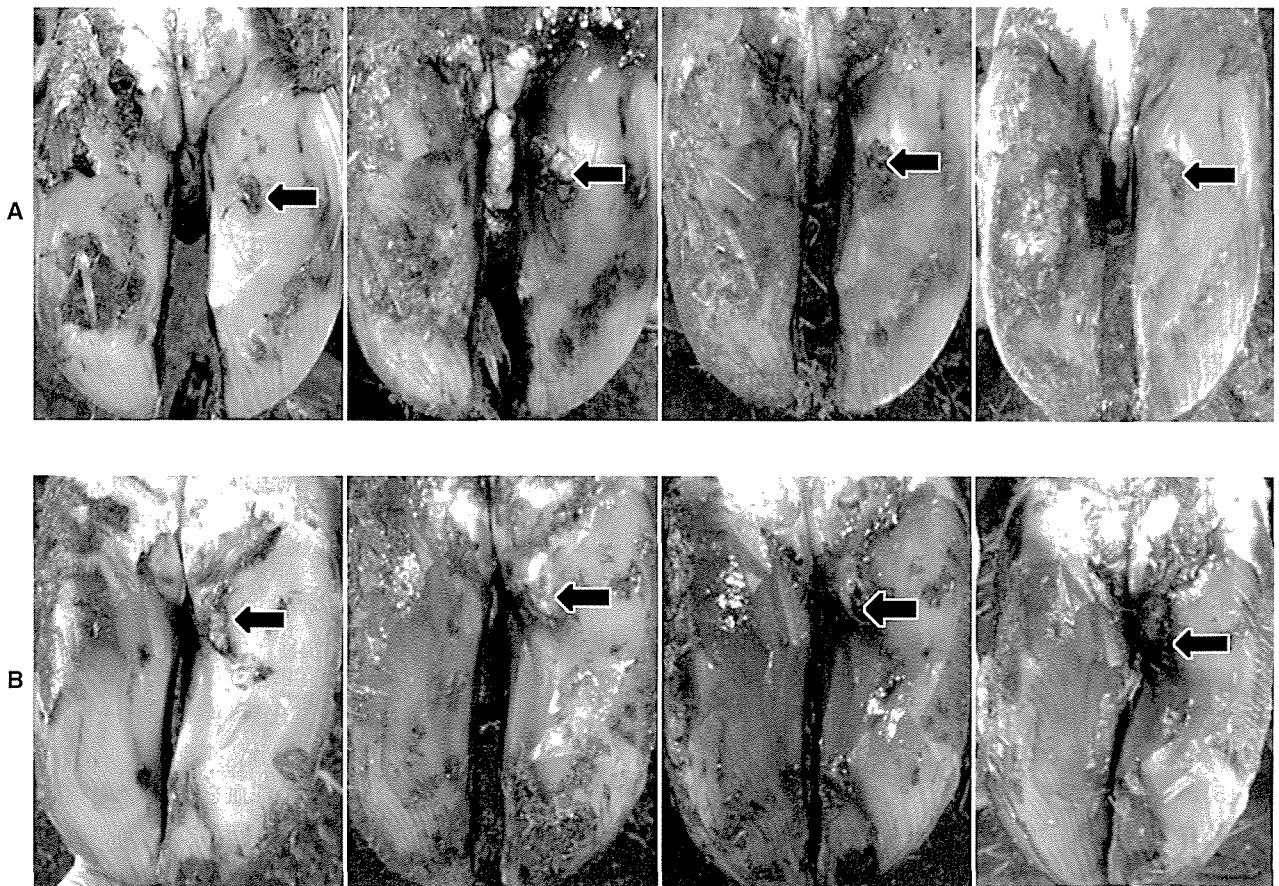


図2 典型的症例における各週の病変部の写真、左から順に治療前、1週目、2週目並びに3週目の様子
A：PRP群 B：コントロール群 矢印：病変部

同様に行った。1週間おきに蹄底潰瘍を評価後、プラスチック製フィルムと自着性包帯の巻き直しのみを行った。

評価は塗布後1週目、2週目並びに3週目における蹄の欠損割合、病変スコア並びに圧痛スコアで評価を行った。欠損割合は最初の蹄底潰瘍による角質欠損部の直径を100%として、各週ごとの欠損部直径を測定し、欠損割合(%)を算出した。病変スコアはスコア1(蹄底硬化)、2(痂皮形成)、3(び爛)並びに4(潰瘍)の4段階で評価した。病変スコアの判定は病変全体がそのスコアに達したときの値を採用した。圧痛スコアは病変部を指で圧迫したときの反応で評価し、スコア1(無反応)、2(肢端のみを動かして反応する軽度圧痛)、3(肢全体を動かして反応する中等度圧痛)並びに4(激しい体動を示す重度の圧痛)の4段階とした。統計解析はマン・ホイットニー検定を用い、危険率5%未満を有意差ありとした。

成 績

治療前の蹄底潰瘍面積はPRP群で $5.16 \pm 3.98\text{cm}^2$ であり、コントロール群では $2.54 \pm 0.79\text{cm}^2$ であった。コントロール群における1週目、2週目並びに3週目の欠損面積(欠損割合)の平均値は $3.57 \pm 1.19\text{cm}^2$ ($93.2 \pm 14.0\%$)、 $3.45 \pm 1.26\text{cm}^2$ ($91.2 \pm 9.1\%$)並びに $1.17 \pm 0.48\text{cm}^2$ ($53 \pm 6.0\%$)であった。一方、PRP群における1週目、2週目並びに3週目の欠損割合の平均値は $0.94 \pm 0.54\text{cm}^2$ ($50 \pm 26.1\%$)、 $0.49 \pm 0.29\text{cm}^2$ ($34.3 \pm 14.0\%$)並びに $0.07 \pm 0.01\text{cm}^2$ ($2.5 \pm 5.6\%$) (図3)であり、PRP群の欠損割合はコントロール群の欠損割合と比較して塗布後全週において有意に低値を示し(1週目、2週目、3週目においてそれぞれ $P < 0.05$, 0.01 , 0.01)、欠損部の角質形成が認められた。

次に、PRP群における病変スコアの中央値は1週目、2週目及び3週目において1、1及び1であった。同様に、コントロール群の病変スコア中央値は1週目、2週目及び3週目において3、2及び2であった(図4)。PRP群の病変スコアはコントロール群と比較して塗布後全週において有意に低値を示し(1週目、2週目、3週目： $P < 0.01$, 0.01 , 0.05)、病変部の修復が認められた。

PRP群における圧痛スコアの中央値は1週目、2週目及び3週目において2、2及び1であった。同様に、コントロール群における圧痛スコアの中央値は1週目、2週目及び3週目において4、3及び3であった(図5)。PRP群の圧痛スコアは塗布後全週において有意に低値を示し(1週目、2週目、3週目： $P < 0.01$, 0.01 , 0.01)、病変部の圧痛は減少した。

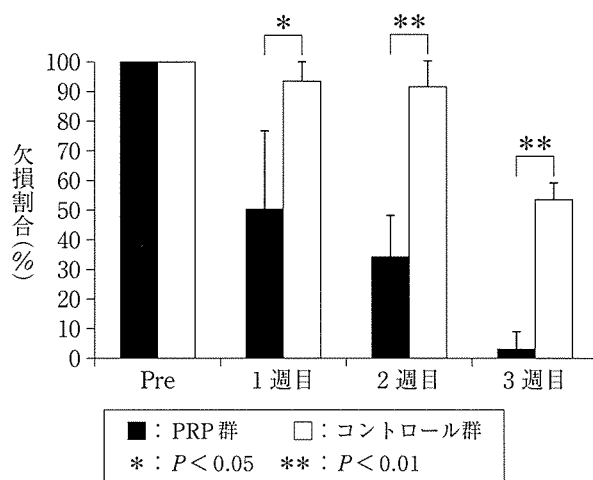


図3 蹄底病変部の大きさの割合(欠損割合)の変化
塗布後全週においてPRP群はコントロール群と比較して有意に低値を示した。

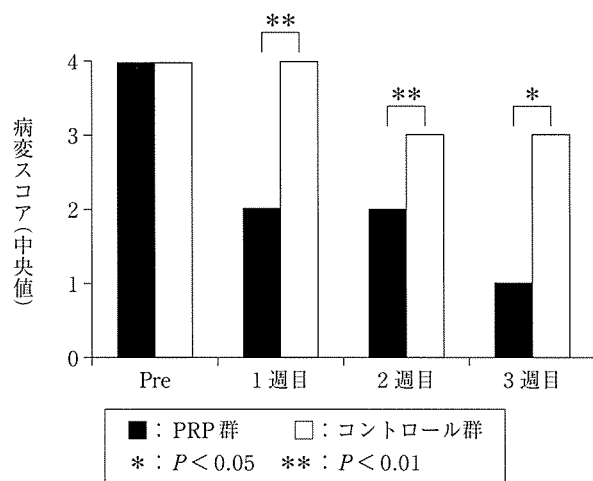


図4 蹄底病変スコアの推移
塗布後全週においてPRP群はコントロール群と比較して有意に低値を示した。

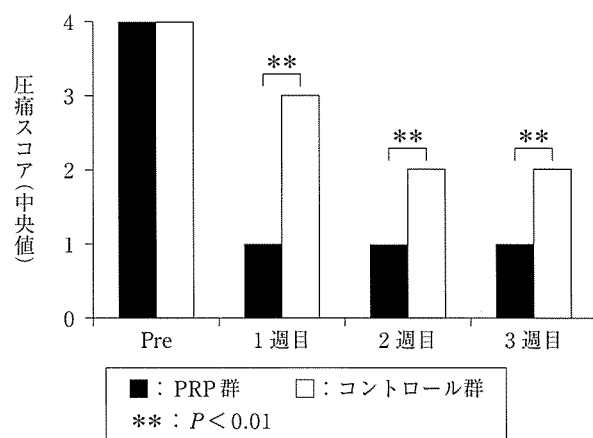


図5 蹄底病変部圧痛スコアの推移
塗布後全週においてPRP群はコントロール群と比較して有意に低値を示した。

考 察

PRPは自己血から容易に生成できるため、免疫反応もなく安全に用いることができると報告されている[7]。一方、PRPは液状であるため、皮膚の創傷及び蹄の損傷など病変部が身体の表面にある病変に対しては液体のままでは利用しにくい。本研究で用いられたアルギン酸ナトリウムはカルシウムなどの2価の陽イオンを加えることにより容易にゲル化する性質を持っている。この性質を利用することによりアルギン酸ゲルはPRPを蹄欠損部位に置くためのキャリアー並びにPRPからの成長因子を長期間徐放させるためのDDSとして期待できるものと考えられた。

人では、皮膚の潰瘍に対してPRPが応用され、皮膚の再生が促進されることが報告されている[8]。本研究は蹄の欠損割合、病変スコアにおいてPRP群はコントロール群と比較して有意に低値を示した。これはPRP混合アルギン酸ゲルから放出される成長因子により蹄真皮の再生が促進され、蹄角質の再生が促進されたためと考えられた。また人の慢性難治性上顎炎に対してPRPの単回投与疼痛を減少させることが報告されており[9]、PRPは疼痛を減少させる効果があると考えられている。本研究においてもPRP群はコントロール群と比較して圧痛スコアは有意に低値を示した。これはPRP混合アルギン酸ゲルにより蹄底角質の再生が促進されることで、疼痛を示す知覚部の保護が復元されて疼痛が減少したものと考えられた。

従来の削蹄並びにブロックの装着では同肢健康蹄に負担がかかり、長期間にわたる同肢健康蹄のブロック装着が困難なことが問題とされていた。一方、本研究では蹄底潰瘍は早期に治癒し、ブロックを装着する必要はなかった。

この方法の問題点としてPRP作製に遠心分離機等の機材が必要であり、PRP作製時の操作が必要であることがあげられる。また深部感染が疑われる症例に対してはすぐに本法を用いることはできない。そのため深部感染例では抗生物質入りの軟膏等で治療して、化膿が減少

した時点で本法の適応が考えられる。

以上のことから、本研究によりPRP混合アルギン酸ゲルは牛の蹄底潰瘍に対して蹄底再生効果を示すことが明らかにされた。

引用文献

- [1] Lischer ChJ, Ossent P, Räber M, Geyer H : Suspensory structures and supporting tissues of the third phalanx of cows and their relevance to the development of typical sole ulcers (Rusterholz ulcers), *Vet Rec*, 151, 694-698 (2002)
- [2] Van Amstel SR, Shearer JK : Review of Pododermatitis circumscripta (ulceration of the sole) in dairy cows, *J Vet Intern Med*, 20, 805-811 (2006)
- [3] Nurdén AT : Platelets, inflammation and tissue regeneration, *Thromb Haemost*, 105, 13-33 (2011)
- [4] Mishra A, Tummala P, King A, Lee B, Kraus M, Tse V, Jacobs CR : Buffered platelet-rich plasma enhances mesenchymal stem cell proliferation and chondrogenic differentiation, *Tissue Eng Part C Methods*, 15, 431-435 (2009)
- [5] Sun Y, Feng Y, Zhang CQ, Chen SB, Cheng XG : The regenerative effect of platelet-rich plasma on healing in large osteochondral defects. *Int Orthop*. 34, 589-597 (2010)
- [6] Fu S, Thacker A, Sperger DM, Boni RL, Buckner IS, Velankar S, Munson EJ, Block LH : Relevance of rheological properties of sodium alginate in solution to calcium alginate gel properties, *AAPS Pharm Sci Tech*, 12, 453-460 (2011)
- [7] Suzuki Y, Tanihara M, Nishimura Y, Suzuki K, Yamawaki Y, Kudo H, Kakimaru Y, Shimizu Y : *In vivo* evaluation of a novel alginate dressing, *J Biomed Mater Res*, 48, 522-527 (1999)
- [8] Sell SA, Ericksen JJ, Reis TW, Droste LR, Bhuiyan MB, Gater DR : A case report on the use of sustained release platelet-rich plasma for the treatment of chronic pressure ulcers, *J Spinal Cord Med*, 34, 122-127 (2011)
- [9] Hechtman KS, Uribe JW, Botto-vanDemden A, Kiebzak GM : Platelet-rich plasma injection reduces pain in patients with recalcitrant epicondylitis, *Orthopedics*, 34, 1-7 (2011)

Effects of Platelet Rich Plasma Containing Alginate Gel on Dairy Cows
with Sole Ulcers

Takafumi TANABE*, Nao TSUZUKI, Jongpil SEO, Mitsuo ISHII,
Kazutaka YAMADA, Shingo HANEDA, Yasuhiko TABATA
and Naoki SASAKI†

* *Department of Clinical Veterinary Science, Obihiro University of Agriculture and Veterinary
Medicine. Inada-cho, Obihiro, 080-8555, Japan*

SUMMARY

The clinical effect of alginate gel containing platelet rich plasma (PRP) on dairy cows with sole ulcers was examined. Whole blood was collected from the patients and PRP was prepared so that there were five times more platelets than whole blood. Among 11 hooves of 7 dairy cows with sole ulcers, 6 were treated with alginate gel containing PRP (PRP group) and the remaining 5 were treated with alginate gel alone (control group). The percentage reduction in the size of the hoof defect and changes in lesion score and pain score by pressure were recorded at 1, 2, and 3 weeks after treatment. The percentage reduction in size of the defect, lesion score, and pain score were significantly lower at each assessment point in the treated group than those of the control group. From these results, alginate gel containing PRP could be an effective treatment method for sole ulcers in dairy cows. — Key words : cattle, platelet rich plasma, sole ulcer.

† *Correspondence to : Naoki SASAKI (Department of Clinical Veterinary Science, Obihiro University of Agriculture and Veterinary Medicine)*

Inada-cho, Obihiro, 080-8555, Japan TEL · FAX 0155-49-5378 E-mail : naoki@obihiro.ac.jp

J. Jpn. Vet. Med. Assoc., 65, 345 ~ 349 (2012)