犬の腎細胞癌の1症例

誌名	山口獣医学雑誌 = The Yamaguchi journal of veterinary medicine
ISSN	03889335
著者名	中市,統三 板本,和仁 井芹,俊恵 田浦,保穂
発行元	山口県獣医学会
巻/号	45号
掲載ページ	p. 33-36
発行年月	2018年12月

農林水産省 農林水産技術会議事務局筑波産学連携支援センター
Tsukuba Business-Academia Cooperation Support Center, Agriculture, Forestry and Fisheries Research Council Secretariat

山口獣医学雑誌　第45号　33～36頁 2018
Yamaguchi J. Vet. Med., No.45 : 33～36.　2018

症　例

犬の腎細胞癌の1症例

中市統三[1)]　板本和仁[2)]　井芹俊恵[1)]　田浦保穂[3)]

〔2018年12月27日受付・2019年1月22日受理〕

CLINICAL CASE

Renal cell carcinoma in a dog

Munekazu NAKAICHI [1)], Kazuhito ITAMOTO [2)], Toshie ISERI [1)] and Yasuho TAURA [3)]

Department of Veterinary Radiology,[1)]Small Animal Clinical Science,[2)]Veterinary Surgery,
Joint Faculty of Veterinary Medicine, Yamaguchi University

ABSTRACT

A female 8-year-old golden retriever arrived at the veterinary teaching hospital of Yamaguchi University with severe hematuria. Diagnostic imaging using intravenous urography and computerized tomography scanning suggested a renal tumor in the right kidney. Surgical removal of the right kidney, including the tumor tissue, was performed and post-operative recovery was uneventful. The neoplastic tissue was histopathologically diagnosed as a renal cell carcinoma. Metronomic chemotherapy using oral cyclophosphamide was administered. Twenty months after the surgery, the dog suddenly showed neurological disorders and an MRI examination revealed many focal lesions in the brain. The dog was euthanized and necropsy confirmed that the brain lesions were metastatic lesions from the renal cell carcinoma.

要　約

著しい血尿を主訴として8歳1ヵ月齢，雌のゴールデン・レトリバーが山口大学共同獣医学部附属動物医療センターに来院し，画像診断の結果、右腎の腫瘍性疾患が疑われた．本症例は外科手術により右腎を摘出し，病理検査の結果，腎細胞癌と診断された．その後にメトロノミック化学療法による治療を行ったが,20ヵ月後に起立不能とてんかん発作を発症し，MRI検査および安楽死後の病理解剖によって，腎細胞癌の著しい脳転移であることが判明した．

はじめに

犬の腎臓原発性腫瘍の発生頻度は決して高いものではないが，その悪性度は極めて高いことが知られており，一般的には予後不良である[5)]．犬の腎細胞癌の治療報告については，原発巣の外科的切除と化学療法により長期生存例も散発的に報告されているが[1,6)]，必ずしもその報告は多くはなく，さらなる症例の

1）山口大学共同獣医学部獣医放射線学講座　2）伴侶動物医療講座　3）獣医外科学講座
連絡責任者：中市統一　山口大学共同獣医学部
〒753-8515　山口市吉田1677-1
TEL. +81-83-933-5898　FAX. +81-83-933-5930
E-mail：nakaichi@yamaguchi-u.ac.jp

蓄積が必要と考えられる．

今回，我々は重度の血尿を主訴として来院した腎細胞癌の症例に対して，外科的治療を行う機会を得た．本症例は手術から20ヵ月後に脳をはじめとする全身性の転移を示したので，その概要を報告する．

症例

症例はゴールデン・レトリバー，8歳1ヵ月齢，雌，体重31.4kgであり，難治性の血尿を主訴として山口大共同獣医学部附属動物医療センターに来院した．動物は初診時，著しい血尿を呈していたが（図1），血液一般および生化学的検査では特に目立った異常を示さず，また胸部および腹部単純X線検査においても異常は認められなかった．膀胱の二重造影検査でも異常所見は認められなかった．しかし排泄性尿路造影検査では右腎の腎盂付近の陰影が欠損しており（図2），右腎の異常が示唆された．そこで腹部X線CT検査を行ったところ，単純撮影では右腎の陰影が不整に腫大していることが判明し，さらには造影X線CT検査により，造影剤によって増強効果を示す正常な右腎組織と明瞭に区別される異常な組織が，正常な腎組織から腹側に向かって突出していることが明らかになった（図3）．以上の画像診断の結果から，右腎に由来する腫瘍性疾患であることが強く示唆された．

治療法に関しては，飼主が積極的な外科的治療を希望されたことから，初診から6日後に右腎の摘出術を実施した．手術は腹部正中切開によって腹腔内にアプローチし，右腎に腫瘍と考えられる組織を確認した後に，適宜止血を行いながら後腹膜から右腎を剥離し，また腎門部においては定法に従い腎動脈，腎静脈，尿管を結紮・切断し，右腎を摘出した（図4）．術後の回復は良好であり，血尿は手術直後から完全に消失した．摘出された右腎に発生した腫瘍は病理組織学的検索の結果から，腎細胞癌（renal cell carcinoma）と診断された．

図1．罹患犬の血尿の肉眼所見

図2．排泄性尿路造影検査．右腎の陰影が一部欠損している（矢印）．

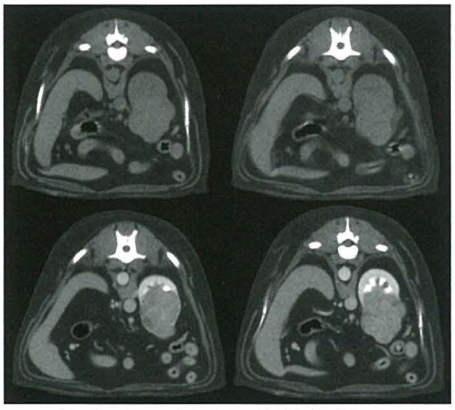

図3．CT検査所見（上段：単純撮影，下段：造影検査所見）．右腎から不整形な腫瘤が腹側に突出していることが分かる．

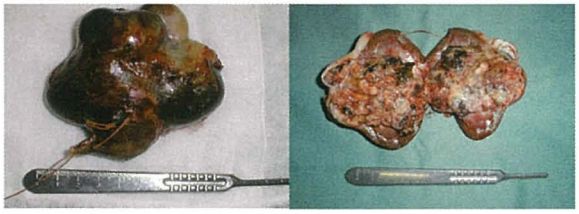

図4．摘出した右腎の肉眼所見（左：外観、右：割面）．腎盂付近に腫瘍組織が観察される．

術後経過

術後経過は良好であり，手術1週間後には退院とした．病理組織学的検査を基に飼主と術後治療について相談した結果，経口抗癌剤によるメトロノミック療法を希望されたため，サイクロフォスファマイド（エンドキサン™，塩野義製薬，大阪，0.5mg/kg,po. 4回／週）の内服を自宅で投与することにした．

その後は定期的に来院し，一般状態のチェックと胸部単純X線検査を行った．手術より約12ヵ月後経過するまでは，メトロノミック療法の副作用を含めて，臨床的に全く異常を認めなかった．しかし12ヵ月後に実施した胸部単純X線検査において，肺野に小結節が認められ，腎細胞癌の肺転移が示唆された．その後は肺転移像の緩徐な拡大が認められたが（図5），臨床症状は認めず一般状態は良好であった．

しかしながら手術20ヵ月後に，急に発症した起立困難とけいれん発作を理由に来院した．また来院の2週間前からややふらつきを発症していたとのことであった．以上の神経症状の原因追求のために頭部MRI検査を行った．その結果，脳内に造影T1強調画像で明瞭に増強効果を示す多数の巣状病変が認められ，腎細胞癌の転移巣と考えられた（図6）．また脳の矢状断像では小脳扁桃の一部が大後頭孔内に陥入している所見が得られ，小脳ヘルニアを起こしていることが示唆された．以上の所見から予後不良と判断され，そのまま安楽死に供された．

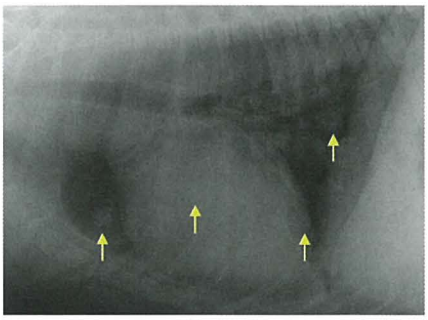

図5．手術18ヵ月後の胸部レントゲン検査側方像．肺転移を示唆する結節状の陰影が多数観察される（矢印）．

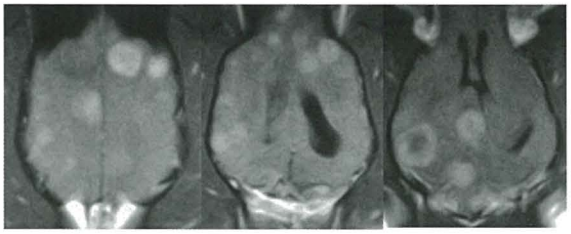

図6．頭部MRI検査所見（造影T1強調画像，冠状断像）．造影剤に増強効果を示す多数の巣状の病変が確認される．

病理解剖

安楽死後に実施された病理解剖においては，脳では暗赤色の巣状の病変が肉眼的に多数認められた（図7）．またX線検査で示唆されていた肺転移巣も肉眼的に多数確認することができた．その他にも，肝臓，脾臓においても肉眼的な病変を認め，これらは病理組織学的に腎細胞癌の転移巣であることが確認された．

図7．脳の病理解剖所見．多数の転移巣が確認される．

考　察

今回，犬の腎細胞癌に対して外科手術による治療を行い，手術後約20ヵ月生存した．外科手術を行った16例の腎細胞癌の生存期間の平均値が6.8ヵ月，中央値が8ヵ月と報告されていることを考慮すると[5]，本症例の生存期間は比較的良好なものと考えられる．腎臓腫瘍は特異的な臨床症状に乏しく，食欲不振，抑鬱，体重減少，腹囲膨満，触知可能な腹腔内腫瘤など，泌尿器系とはあまり関連性のない臨床症状を示すことが多い[5]．そのため発見が遅れるケースが多く，良好な治療成績が得られにくい一つの要因であると考えられる．腎臓原発性の腫瘍において，本症例のように臨床症状として血尿を示すことは比較的稀であり，Klein M,K. らは腎細胞癌においては約25%の症例で認められたのみと報告している[5]．今回の症例は腫瘍組織が腎盂を中心として形成されていたために著しい血尿を呈したために，結果として比較的発見が早く，明らかな遠隔転移が出現する前に手術を行えたことが良好な成績の一因と考えられた．また手術

時において腫瘍化した右腎もそれほど大きいものではなく，手術操作も比較的安全に実施することが可能であった．

今回の症例では，飼主の希望もあり副作用の少ないメトロノミック化学療法を術後の治療として選択した．本症例ではこの治療の副作用は全く認められず，手術約12ヵ月後に肺転移巣が認められるまでは，臨床的には特に問題も生じなかった．しかしながら本症例は最終的には，脳への転移を含む全身的な遠隔転移が出現し安楽死が行われた．

犬の腎細胞癌の術後療法に関しては，より積極的な術後化学療法の併用によってさらに長期の生存期間が報告されている[1,6]．渡辺らは，手術と術後のシクロオキシゲナーゼ2（COX－2）阻害薬であるピロキシカムの投与による治療を行った結果,27ヵ月の長期生存が可能であった症例を報告している[6]．最近では腎細胞癌においてもCOX－2の発現を示唆する報告も認められることから[4]，今後は腎細胞癌に対する化学療法として，ピロキシカムの経口投与は検討する価値があるものと考えられる．また伊東らは外科手術後に確認された転移巣が，カルボプラチンの投与後に縮小したことを報告している[1]．以上の報告から，犬の腎臓癌に対しては，早期発見・治療とともに，術後の化学療法の有用性に関する検討が，その生存期間の延長に極めて重要であると考えられた．

さらに近年ではヒトの腎細胞癌の治療に対して分子標的薬の応用が始まっており，治療成績の改善が報告されている[2]．またGil da Costa RMらは，犬の腎細胞癌において，獣医領域における分子標的薬のターゲットとして重要なc－KIT蛋白が高率に発現していることを報告している[3]．獣医領域においてもc－KITを阻害する分子標的薬の臨床応用はすでに導入されており，今後腎細胞癌においてもその応用が検討される価値があるものと考えられる．

参考文献

1）伊東輝夫、柑本敦子、内田和幸、二瓶和美、椎宏樹：手術と化学療法で治療した腎細胞癌の犬の1例．獣医麻酔外科誌、37：65～68．2006

2）藤田哲夫、岩村正嗣．腎細胞癌の分子機構と分子標的薬治療．北里医学,43：23～30．2013

3）Gil da Costa, R.M., Oliveira, J.P., Saraiva, A.L., Seixas, F., Faria, F., Gärtner, F., Pires, M.A.and Lopes, C：Immunohistochemical characterization of 13 canine renal cell carcinomas. Vet. Pathol., 48：427 ～ 32. 2011

4）Khan, K.N., Syanfield, K.M., Trajkvic, D. and Knapp, D.W. Expression of cyclooxygenase- 2 in canine renal cell carcinoma. Vet. Pathol., 38：116～119. 2001

5）Klein, M.K., Cockerell, G.L, Harris, C.K., Withrow, S.J., Lulich, J.P., Ogilvie, G.K., Norris, A.M., Harvey, H.J., Richardson, R.F.and Fowler, J.D.：Canine primary renal neoplasms: a retrospective review of 54 cases. J. Am. Anim. Hosp. Assoc.：24：443～452. 1988

6）渡辺貴之、星克一郎、長谷川葉子、石田譲、田口啓子、坂田郁夫：腎細胞癌に対しピロキシカムの投与を行い長期生存した犬の1例．日獣会誌，61：463～466．2008